URTICARIA E ANGIOEDEMA

Luiz Alberto Bomjardim Pôrto

Médico dermatologista

Evandro A. Rivitti

Manual de dermatologia clínica de Sampaio e Rivitti

21

Erupções Urticadas

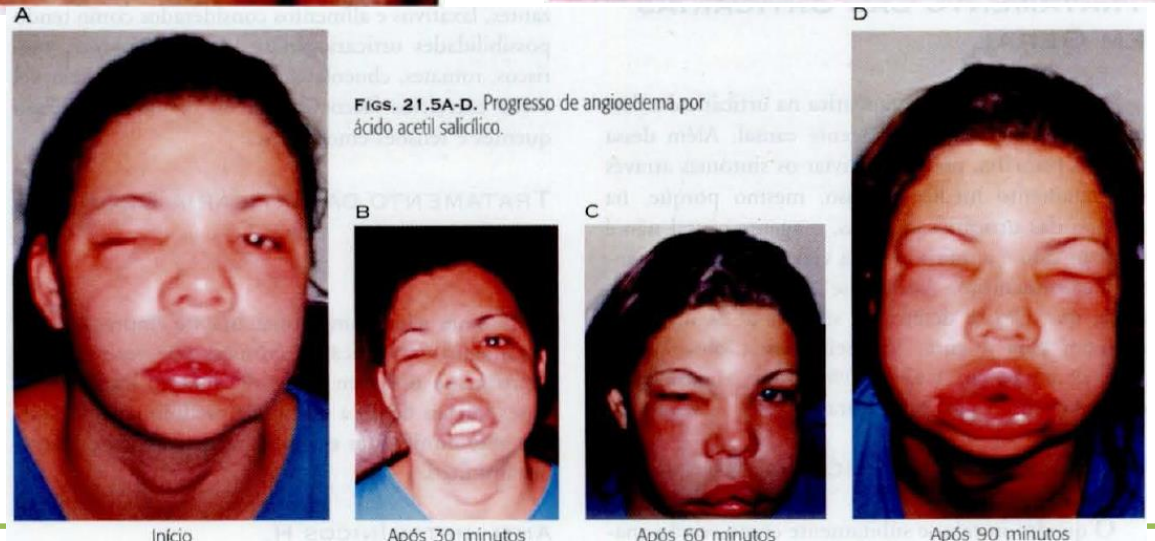

Figs. 21.5A-D. Progresso de angioedema por ácido acetil salicílico.

21 ERUPÇÕES URTICADAS

URTICÁRIA

- Conceito: É a erupção caracterizada pelo súbito aparecimento de urticas, que são pápulas edematosas de duração efêmera e extremamente pruriginosas.

REVISÃO

Urticária crônica em adultos: o estado da arte no novo milênio*

Chronic urticaria in adults: state-of-the-art in the new millennium*

Paulo Ricardo Criado[1]; Roberta Facchini Jardim Criado[2]; Celina Wakisaka Maruta[1]; Vitor Manoel Silva dos Reis[1]

Como citar este artigo: Criado PR, Criado RFJ, Maruta CW, Reis VMS. Urticária crônica em adultos: o estado da arte no novo milênio. An Bras Dermatol. 2015;90(1):73-89.

URTICÁRIA

- Conceito: Reação cutânea caracterizada por uma erupção súbita pruriginosa, com eritema e edema, com bordas, localização, tamanho e formas definidas e duração de poucas horas.
- Associação com liberação de histamina.
- Grupo heterogênio de doenças com padrão de respostas com urticas na pele e/ou angioedema

17 Urticária e Angioedema

URTICÁRIA

- Conceito: É uma doença caracterizada pelo rápido aparecimento de urticas, as quais podem ser acompanhadas por angioedema.

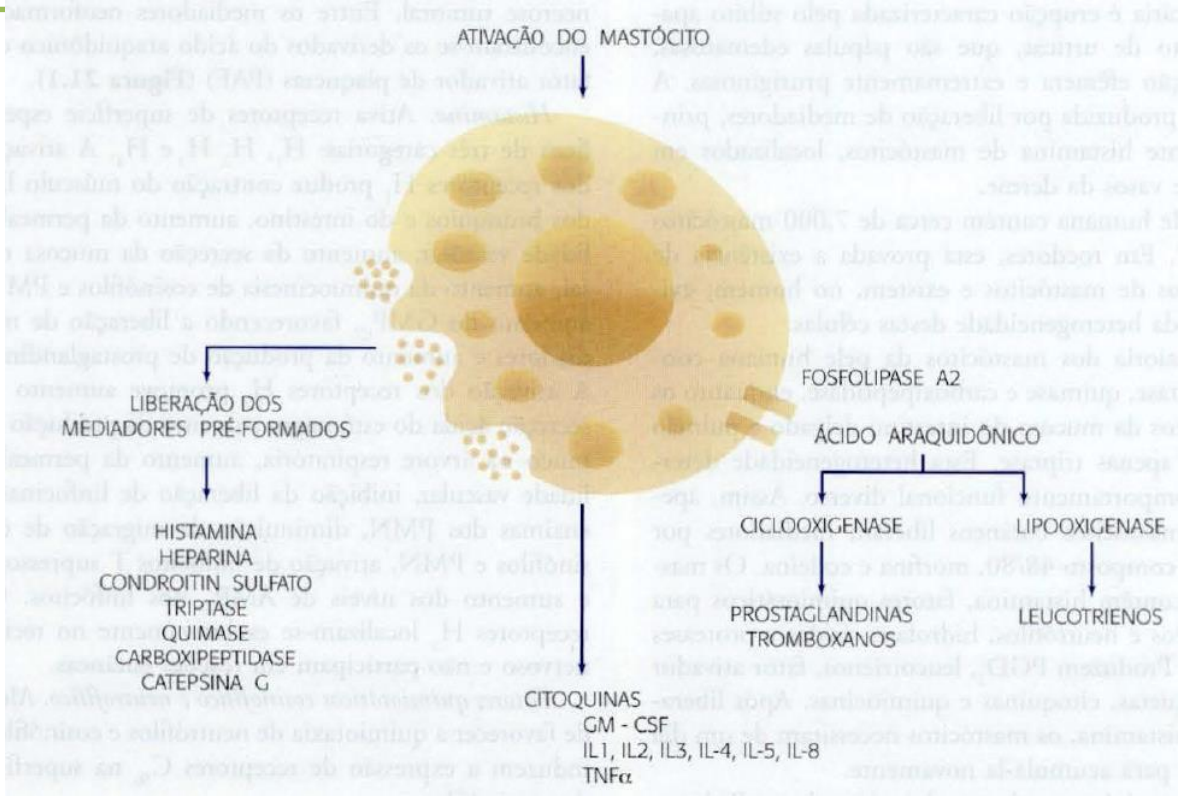

É fundamental entender e diferenciar urtica x Angioedema?

17 Urticária e Angioedema

URTICÁRIA

- Urtica: Lesão elementar dermatológica constituída por: edema central de tamanho variado da epiderme e da derme superficial/média, circundado por um eritema reflexo; prurido associado; natureza efêmera de 1 a 24hs.
- Angioedema: edema súbito e acentuado da derme profunda e subcutâneo; maior frequência de dor em relação ao prurido; acometimento frequente das mucosas; resolução em cerda de 72hs.

17 Urticária e Angioedema

ETIOPATOGENIA

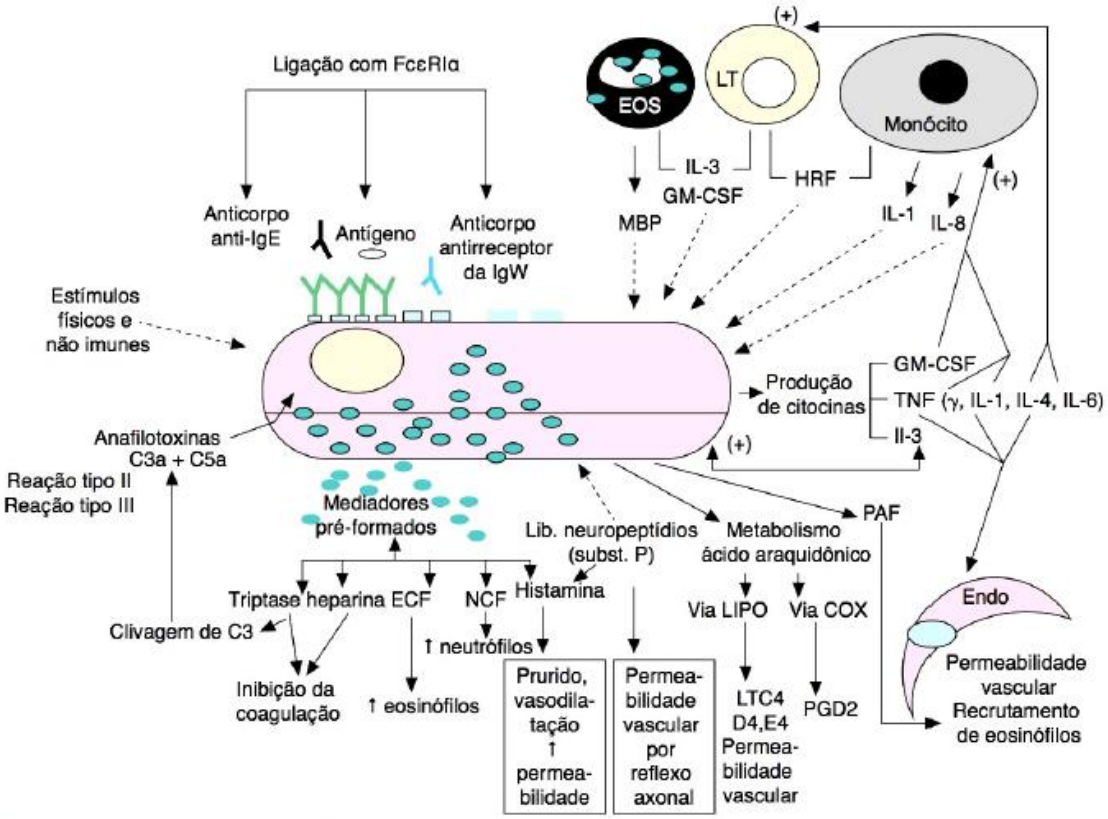

Figura 17.2 Estimulação mastocitária na urticária e eventos subsequentes: uma vez que o mastócito é estimulado por mecanismos imunes ou não imunes ocorre a degranulação, liberando mediadores pré-formados (histamina, triptase e heparina) e neoformados (metabólitos derivados de lipídios, especialmente a prostaglandina D_2, leucotrienos e fator ativador de plaquetas [PAF]). Com a persistência da estimulação ocorre a produção de citocinas como IL-1, IL-3, IL-4, IL-8, IL-13, IL-16, TNF-α e GM-CSF, que ativam vários outros elementos celulares (macrófagos, linfócitos T, eosinófilos, linfócitos B, monócitos e células endoteliais). Adaptada de Huston DP e Bressler RD (1992).

ETIOPATOGENIA

- Autoimunidade na urticária.
- Anticorpos antitireóide.
- *H. pylori*.
- Contato com Látex.
- Outras causas (gastrina, fármacos e alimentos).

17 Urticária e Angioedema

EPIDEMIOLOGIA:

- 0,1% população
- Prevalência acumulativa 15-20%

17 Urticária e Angioedema

Quadro 17.2 Etiopatogenia da urticária e angioedema.

Idiopática imune	Idiopática não imune
IgE-dependente (hipersensibilidade tipo I de Gel e Coombs)	Agentes liberadores diretos dos mediadores dos mastócitos (p. ex., opioides e outros)
Autoimune [autoanticorpos contra o receptor de alta afinidade da IgE nos mastócitos (FcεRIα) ou contra a IgE]	Ácido acetilsalicílico, anti-inflamatórios não hormonais e pseudoalergênios alimentares
Imunocomplexos (urticária vasculite)	Inibidores da enzima conversora da angiotensina (inibidores da ECA)
Dependente do complemento (deficiência do inibidor da C_1-esterase)	

Adaptado de Grattan C, Powell S, Humphreys F (2001).

Quadro 17.4 Avaliação da intensidade da urticária.

Escore*	Urticas	Prurido
0	Nenhuma	Nenhum
1	Leve (< 20 urticas/24 h)	Leve
2	Moderada (21 a 50 urticas/24 h)	Moderado
3	Grave (> 50 urticas/24 h ou grandes áreas confluentes de urticas)	Intenso

*Soma de escores (urticas + prurido) = (0 a 6). Adaptado de Zuberbier T *et al.* (2001).

Quadro 17.3 Classificação da urticária com base em duração, frequência e causas.

Tipo de urticária	Duração
Urticárias espontâneas	
Urticária aguda	Menor que 6 semanas
Urticária crônica	Maior que 6 semanas
Urticária crônica contínua	Diária ou quase que diariamente durante a semana
Urticária crônica recorrente	Períodos livres de sintomas variando de dias a semanas
Urticárias físicas	
Dermografismo	Fator desencadeante: aplicação de forças mecânicas na pele (urticas surgem em 1 a 5 min)
Urticária de pressão tardia	Fator desencadeante: pressão vertical (urticas surgem após 3 a 8 h de período de latência)
Urticária de contato ao frio	Fatores desencadeantes: ar frio, água e vento
Urticária de contato ao calor	Fator desencadeante: calor localizado
Urticária solar	Fatores desencadeantes: ultravioleta (UV) e/ou luz visível
Urticária/angioedema vibratório	Fator desencadeante: forças vibratórias, em geral, dispositivos pneumáticos
Tipos especiais de urticária	
Urticária colinérgica	–
Urticária adrenérgica	
Urticária de contato (alérgica ou pseudoalérgica)	
Urticária aquagênica	

17 Urticária e Angioedema

O angioedema pode representar uma das manifestações clínicas da anafilaxia, a qual pode ser graduada de acordo com

Quadro 17.9 Sinais e sintomas de gravidade da anafilaxia.

Grau	Sintomas e sinais
Leve (pele)	Urticária, eritema generalizado ou angioedema
Moderado (achados sugerindo envolvimento respiratório, cardiovascular ou gastrintestinal)	Dispneia, estridor, sibilos, náuseas, vômitos, lipotimia, diaforese, desconforto torácico ou de laringe ou dor abdominal
Grave (hipoxia, hipotensão ou comprometimento neurológico)	Cianose, saturação de O_2 por oximetria de pulso menor que 92%, hipotensão (PA sistólica < 90 mmHg), confusão, colapso e perda de consciência ou incontinência fecal e urinária

Quadro 17.10 Diagnóstico das formas de angioedema hereditário ou adquirido a partir da análise de proteínas do sistema complemento.

	AEH tipo I	AEH tipo II	AEH tipo III	AEA
Inibidor de C_1-esterase (C_1-INH)	Baixo	Normal	Normal	Baixo
Níveis séricos de C_2, C_4	Baixos	Baixos	Normais	Baixos
Nível Sérico de C_1q	Normal	Normal	Normal	Baixo

AEH = angioedema hereditário; AEA = angioedema adquirido.

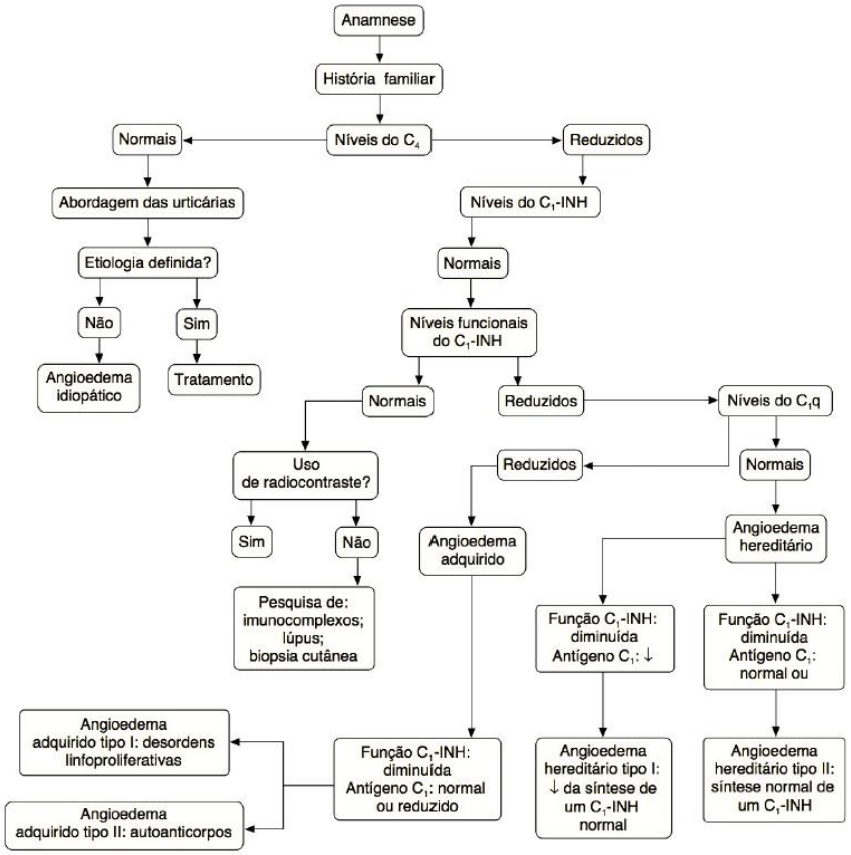

Figura 17.6 Algoritmo de investigação do angioedema. Adaptada de Cooper KD (1991) e Markovic SN *et al.* (2000).

17 Urticária e Angioedema

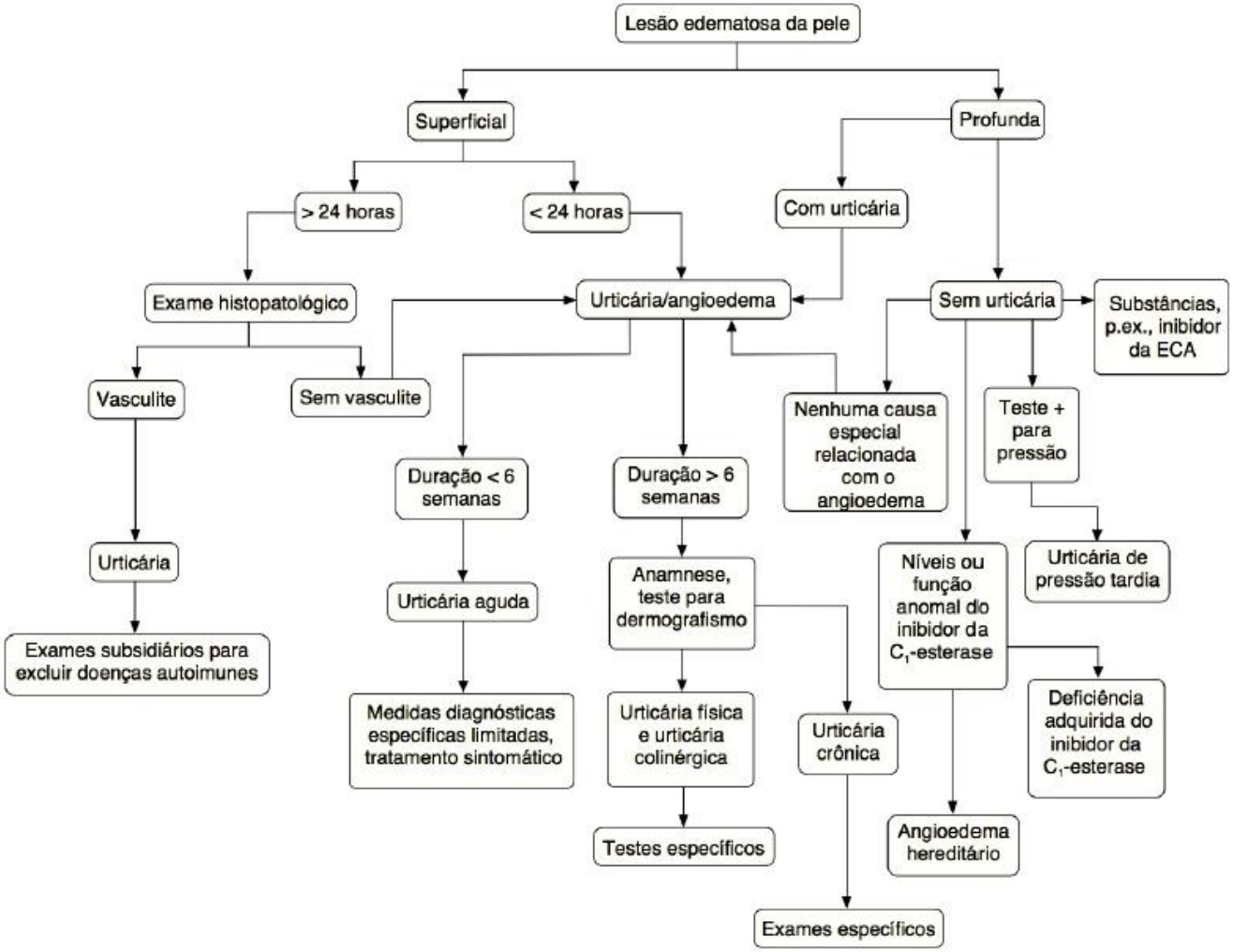

Figura 17.7 Etapas no diagnóstico das urticárias.

Quadro 17.11 Avaliação diagnóstica dos tipos mais comuns de urticária.

Tipo de urticária	Avaliação
Urticária espontânea	
Urticária aguda	Nenhum teste diagnóstico de rotina (a menos que fortemente sugerido pela história do doente)
Urticária crônica	Hemograma; VHS (elevada em doença sistêmica); avaliar omissão de fármacos suspeitos (p. ex., anti-inflamatórios não hormonais, inibidores da ECA); possivelmente: teste cutâneo do soro autólogo, teste para *Helicobacter pylori* e endoscopia digestiva alta se houver sintomas dispépticos, protoparasitológico seriado, hormônios tireoideanos e autoanticorpos contra a tireoide se houver história familiar de tireoidopatia, testes cutâneos e IgE específica se a história clínica indicar nexo causal; dieta livre de pseudoalergênio por 3 semanas, se os hábitos alimentares indicarem ingestão relevante dessas substâncias
Urticárias físicas	
Dermografismo	Fatores desencadeantes: provas específicas físicas
Urticária de pressão tardia	–
Urticária de contato ao frio	Fatores desencadeantes: teste do cubo do gelo ou água fria, hemograma, VHS e crioglobulinas
Urticária de contato ao calor	–
Urticária solar	–
Urticária/angioedema vibratório	–
Tipos especiais de urticária	
Urticária colinérgica	Fator desencadeante: exercício ou banho de imersão de acordo com a história do paciente
Urticária aquagênica	
Urticária adrenérgica	–
Urticária de contato (alérgica ou pseudoalérgica)	–
Outras	
Urticária vasculite	Exame histopatológico de lesão cutânea, imunofluorescência direta, hemograma, VHS, FAN, complemento e urina tipo I

VHS = velocidade de hemossedimentação; ECA = enzima conversora da angiotensina; FAN = fator antinuclear. Adaptado de Zuberbier T *et al.* (2001).

17 Urticária e Angioedema

Quadro 17.12	Diagnósticos diferenciais da urticária.
Prurigo estrófulo	
Eritema polimorfo	
Penfigoide bolhoso	
Mastocitose	
Vasculites e poliartrite	
Lúpus eritematoso	
Erupções morbiliformes a substância	

Quadro 17.13	Diagnósticos diferenciais do angioedema.
Anafilaxia	
Síndrome de Melkersson-Rosenthal	
Erisipela	
Celulite infecciosa	
Dermatite de contato	
Fotodermatite	
Linfedema	
Angiossarcoma	

17 Urticária e Angioedema

Tratamento

A abordagem terapêutica das *urticárias agudas* é fundamentada no uso dos anti-histamínicos de segunda geração (não sedantes) como abordagem padrão. O uso dos

zados. Um tratamento alternativo àqueles que não respondem ao uso dos anti-H_1, ou em que a apresentação da doença aguda é grave com angioedema associado, é o uso de corticosteroide oral (prednisolona) na dose de 50 mg/dia VO para adultos e 1 mg/kg/dia para crianças, por 3 dias. Poon e Reid

Se houver *angioedema com sinais de evolução para anafilaxia* (edema de laringe, edema de glote, broncospasmo, náuseas, vômitos, hipotensão arterial), deve-se administrar epinefrina (primeira medida terapêutica medicamentosa a ser adotada) em solução 1:1.000 (1 mg/mL) por via subcutânea ou, *de preferência*, intramuscular na coxa anterolateral (absorção mais

considerar o uso de glucocorticoides para pacientes com história de anafilaxia idiopática e asma e para os que experimentam anafilaxia grave e prolongada. Os glucocorticoides não atuam agudamente, porém podem prevenir anafilaxia recorrente ou protraída. Quando usados, devem ser

Quadro 17.14 Passos para o tratamento farmacológico da urticária crônica.

1º passo	2º passo	3º passo	4º passo
Tratamento anti-histamínico	Antileucotrieno	Corticosteroide	Medicamentos imunomoduladores
1ª linha	**2ª linha**		**3ª linha**
Maximizar o bloqueio dos receptores H_1 e H_2 com *agentes anti-histamínicos*, dependendo da gravidade dos sintomas da urticária: • doença leve: desloratadina 5 mg/dia **ou** fexofenadina 180 mg/dia **ou** cetirizina 10 mg/dia, como monoterapia • doença moderada: desloratadina 5 mg **ou** fexofenadina 180 mg pela manhã e cetirizina 10 mg na hora do almoço ou antes de dormir • doença grave: desloratadina 5 mg **ou** fexofenadina 180 mg pela manhã, associada à hidroxizina 25 mg, 3 a 4 vezes/dia; se necessário, associar cimetidina 400 mg **ou** ranitidina 150 mg 2 vezes/dia. Pode-se, ainda, utilizar a doxepina 10 a 30 mg/dia, porém não deve ser associada à cimetidina	Adicionar montelucaste 10 mg/dia (antileucotrieno) Em caso de persistência dos sintomas com interferência na qualidade de vida, introduzir corticosteroide oral em regime de dias alternados: prednisolona 20 mg/dia ou equivalente. Após o controle desejado, reduzir a prednisolona em 2,5 a 5,0 mg por semana, até a retirada completa		Sendo a doença refratária ao uso de corticosteroide, ou suas doses muito elevadas para se obter controle da urticária, deve ser considerado o uso de medicamentos imunossupressores ou imunomoduladores, especialmente quando comprovada a existência de urticária crônica autoimune: • ciclosporina por, no mínimo, 3 meses (4 mg/kg/dia durante 4 semanas, depois 3 mg/kg/dia durante 4 semanas e, finalmente, 2 mg/kg/dia durante mais 6 semanas, **ou** • metotrexato 7,5 a 15 mg VO por semana, do mesmo modo que empregado na psoríase, **ou** • imunoglobulina intravenosa na dose de 0,4 g/kg por 5 dias, **ou** • outros agentes: hidroxicloroquina, colchicina, dapsona, sulfassalazina **ou** nifedipino

VO = via oral.

Quadro 17.15	Tratamento do angioedema hereditário nos períodos intercríticos (profilático).
Profilaxia de curta duração (traumas esperados, como cirurgia ou procedimento odontológico)	Andrógenos anabólicos: danazol 200 mg de 3 em 3 h/dia VO, por 5 a 7 dias antes do procedimento **ou** estanazolol 2 mg de 3 em 3 h/dia VO
	Terapia de reposição: plasma fresco congelado 2 U IV antes do procedimento **ou** inibidor da C_1-esterase (C_1-INH) purificado derivado de plasma 1.000 U IV
Profilaxia de longa duração (mais que 1 crise de edema relevante em 3 meses)	Andrógenos anabólicos: danazol 200 mg VO, 1 ou 2 vezes/dia **ou** estanazolol 2 mg/dia VO
	Antifibrinolíticos: ácido épsilon-aminocaproico 1 g VO, a cada 3 h **ou** ácido tranexâmico 25 mg/kg VO, a cada 2 a 3 h no dia

REVISÃO

Urticária crônica em adultos: o estado da arte no novo milênio*

Chronic urticaria in adults: state-of-the-art in the new millennium*

Paulo Ricardo Criado[1]; Roberta Facchini Jardim Criado[2]; Celina Wakisaka Maruta[1]; Vitor Manoel Silva dos Reis[1]

Como citar este artigo: Criado PR, Criado RFJ, Maruta CW, Reis VMS. Urticária crônica em adultos: o estado da arte no novo milênio. An Bras Dermatol. 2015;90(1):73-89.

URTICÁRIA

- Classificação quando a duração:

- Aguda (< 6 semanas).
- Crônica (> 6 semanas).

REVISÃO

Urticária crônica em adultos: o estado da arte no novo milênio*

Chronic urticaria in adults: state-of-the-art in the new millennium*

Paulo Ricardo Criado[1]; Roberta Facchini Jardim Criado[2]; Celina Wakisaka Maruta[1]; Vitor Manoel Silva dos Reis[1]

Como citar este artigo: Criado PR, Criado RFJ, Maruta CW, Reis VMS. Urticária crônica em adultos: o estado da arte no novo milênio. An Bras Dermatol. 2015;90(1):73-89.

URTICÁRIA CRÔNICA (UC) -> piora qualidade de vida

URTICARIA AGUDA -> agudos

ANGIOEDEMA -> agudos

ETIOPATOGENIA

- Autoimunidade na urticária.
- Anticorpos antitireóide.
- *H. pylori*.
- Contato com Látex.
- Outras causas (gastrina, fármacos e alimentos).

REVISÃO

Urticária crônica em adultos: o estado da arte no novo milênio*

Chronic urticaria in adults: state-of-the-art in the new millennium*

Paulo Ricardo Criado[1]; Roberta Facchini Jardim Criado[2]; Celina Wakisaka Maruta[1]; Vitor Manoel Silva dos Reis[1]

Como citar este artigo: Criado PR, Criado RFJ, Maruta CW, Reis VMS. Urticária crônica em adultos: o estado da arte no novo milênio. An Bras Dermatol. 2015;90(1):73-89.

URTICÁRIA CRÔNICA (UC)

- Etiopatogenia

- Infecções dentárias – exame odontológico.
- Infecções pelos virus B e C.
- Helmintose protozoários. – Avaliar EPF.
- Autotoimune: Teste de liberação de histamina de basófilos e Teste cutâneo de soro autólogo.
- Alergia: atopia, poeira doméstica, ácaros e pólen.

Quadro 17.14 Passos para o tratamento farmacológico da urticária crônica.

1º passo	2º passo	3º passo	4º passo
Tratamento anti-histamínico	Antileucotrieno	Corticosteroide	Medicamentos imunomoduladores
1ª linha	**2ª linha**		**3ª linha**
Maximizar o bloqueio dos receptores H_1 e H_2 com *agentes anti-histamínicos*, dependendo da gravidade dos sintomas da urticária: • doença leve: desloratadina 5 mg/dia **ou** fexofenadina 180 mg/dia **ou** cetirizina 10 mg/dia, como monoterapia • doença moderada: desloratadina 5 mg **ou** fexofenadina 180 mg pela manhã e cetirizina 10 mg na hora do almoço ou antes de dormir • doença grave: desloratadina 5 mg **ou** fexofenadina 180 mg pela manhã, associada à hidroxizina 25 mg, 3 a 4 vezes/dia; se necessário, associar cimetidina 400 mg **ou** ranitidina 150 mg 2 vezes/dia. Pode-se, ainda, utilizar a doxepina 10 a 30 mg/dia, porém não deve ser associada à cimetidina	Adicionar montelucaste 10 mg/dia (antileucotrieno) Em caso de persistência dos sintomas com interferência na qualidade de vida, introduzir corticosteroide oral em regime de dias alternados: prednisolona 20 mg/dia ou equivalente. Após o controle desejado, reduzir a prednisolona em 2,5 a 5,0 mg por semana, até a retirada completa		Sendo a doença refratária ao uso de corticosteroide, ou suas doses muito elevadas para se obter controle da urticária, deve ser considerado o uso de medicamentos imunossupressores ou imunomoduladores, especialmente quando comprovada a existência de urticária crônica autoimune: • ciclosporina por, no mínimo, 3 meses (4 mg/kg/dia durante 4 semanas, depois 3 mg/kg/dia durante 4 semanas e, finalmente, 2 mg/kg/dia durante mais 6 semanas, **ou** • metotrexato 7,5 a 15 mg VO por semana, do mesmo modo que empregado na psoríase, **ou** • imunoglobulina intravenosa na dose de 0,4 g/kg por 5 dias, **ou** • outros agentes: hidroxicloroquina, colchicina, dapsona, sulfassalazina **ou** nifedipino

VO = via oral.

REVISÃO

Urticária crônica em adultos: o estado da arte no novo milênio*

Chronic urticaria in adults: state-of-the-art in the new millennium*

Paulo Ricardo Criado[1]; Roberta Facchini Jardim Criado[2]; Celina Wakisaka Maruta[1]; Vitor Manoel Silva dos Reis[1]

Como citar este artigo: Criado PR, Criado RFJ, Maruta CW, Reis VMS. Urticária crônica em adultos: o estado da arte no novo milênio. An Bras Dermatol. 2015;90(1):73-89.

URTICÁRIA CRÔNICA (UC)

- Tratamento

- Uso de anti-histamínico de 2ªgeração: quadruplicar dose antes de adicionar outra classe de medicamento.
- Levotiroxina.

- Deve-se realizar revisão laboratorial para todos os pacientes com suspeita de urticária?

Verdade ou Mito?

CASO CLÍNICO 01

BJD British Journal of Dermatology

Urticarial vasculitis: a report of nine cases and review of the literature

J.P. CALLEN and SHERILYN KALBFLEISCH

Article first published online: 29 JUL 2006

DOI: 10.1111/j.1365-2133.1982.tb00295.x

Issue

British Journal of Dermatology

Volume 107, Issue 1, pa 87–94, July 1982

SUMMARY

Urticaria may be the only cutaneous manifestation of a leukocytoclastic vasculitis. We have studied nine patients with urticarial vasculitis. The spectrum ranged from limited cutaneous disease (six cases) to severe systemic disease with renal failure (one case). The individual urticarial lesions were of long duration (over 4 h) in all patients and in seven cases an ecchymotic stain was left when the urticaria resolved. All patients complained of moderate to severe pruritus. Associated findings included arthralgia (two cases), fever (one case) and glomerulonephritis (one case), but none had neurological disease, abdominal pain or arthritis. Therapy was difficult in seven patients, and these cases were controlled only with systemic corticosteroids.

This disorder falls within the larger group of vasculitides. It is distinguished only by its skin lesions, which cannot always be distinguished clinically from common urticaria

CASO CLÍNICO 02

JAAD
Journal of the American Academy of Dermatology

February 1998 Volume 38, Issue 2, Supplement, Pages 341–343

Solar urticaria: Case report and phototesting with lasers

Maria Beatrice T. Alora, MD, Charles R. Taylor, MD
Boston, Massachusetts
From the Wellman Laboratories of Photomedicine, Department of Dermatology, Harvard Medical School, Massachusetts General Hospital, Boston

Abstract

Solar urticaria (SU) is a rare photosensitivity disease characterized by itching, erythema, and whealing immediately after exposure to sunlight or artificial radiation. A 28-year-old female whose history was strongly suggestive of SU, but who failed to demonstrate any photosensitivity on standard light testing with a slide projector as well as UVA and UVB broadband bulbs, developed urtication when provoked with the argon-pumped dye laser at 610 nm, 650 nm, and 690 nm. Lasers may be useful tools in performing visible phototesting, especially at longer wavelengths, in patients with SU because they are powerful and efficient, whereas slide projectors have relatively little emission toward the red wavelengths and consequently may fail to evoke an urticarial response in patients, such as ours, with high-threshold, red light–induced SU. (J Am Acad Dermatol 1998;38:341-3.)

CASO CLÍNICO 03

J Investig Allergol Clin Immunol. 2014;24(4):273-5.

Adalimumab desensitization protocol in a patient with a generalized urticarial reaction and angioedema following adalimumab administration.

Gutiérrez Fernández D, Foncubierta Fernández A, Anguita Carazo JL, Fernández Meléndez S, Fernández Anguita MJ, Medina Varo F.

We report the case of a 37-year-old woman with a history of allergic rhinitis triggered by house dust who 8 years previously had been diagnosed with rheumatoid arthritis. Having responded poorly to a number of conventional therapies, she commenced biologic therapy with a subcutaneous dose of 40 mg adalimumab every 2 weeks. Twelve days after the first dose, she experienced localized erythema and edema at the injection site, which later developed into generalized urticaria and bilateral eyelid angioedema. She was treated with parenteral corticosteroids and antihistamines.

Table. Adalimumab Desensitization Protocol

Dose	Concentration, mg/mL	Volume, mL	Administered Dose, mg	Cumulative Dose, mg	Time, min
1	0.05	0.06	0.003	0.003	0
2	0.33	0.09	0.03	0.033	15
3	2	0.15	0.3	0.333	15
4	10	0.1	1	1.333	15
5	50[a]	0.04	2	3.333	15
6	50[a]	0.1	5	8.333	15
7	50[a]	0.2	10	18.333	15
8	50[a]	0.44	22	40.333	15

[a]Commercial formulation Humira (40 mg adalimumab in 0.8 mL).

CASO CLÍNICO 04

Pneumonol Alergol Pol. 2014;82(5):467-71. doi: 10.5603/PiAP.2014.0061.

[Exercise-induced urticaria and angioedema - case report].

[Article in Polish]

Stelmach I[1], Sztafińska A, Lechańka J, Balcerak J, Jerzyńska J.

Abstract

Urticaria is a heterogeneous group of disorders, with various clinical manifestations and intensity of symptoms. Urticaria can be induced with a wide variety of environmental stimuli, such as cold, pressure, vibration, sunlight, exercise, temperature changes, heat, and water. In a select group of patients, exercise can induce a spectrum of urticaria symptoms, ranging from cutaneous pruritus and warmth, generalised urticaria, angioedema, and the appearance of such additional manifestations as collapse, upper respiratory distress, and anaphylaxis. Specific provocation tests should be carried out on an individual basis to investigate the suspected cause and proper diagnosis. Modification of activities and behaviour is the mainstay of treatment in patients with physical urticaria. The aim of this study was to emphasise that primary care paediatricians should be able to recognise physical urticaria, supply a patient with rescue medications, and refer him/her to a specialist. In the article, the authors present a 13-year-old girl with typical urticaria lesions and angioedema after exercise. According to the history, physical examination, and provocation test, exercise-induced urticaria and angioedema were diagnosed.

Conclusão

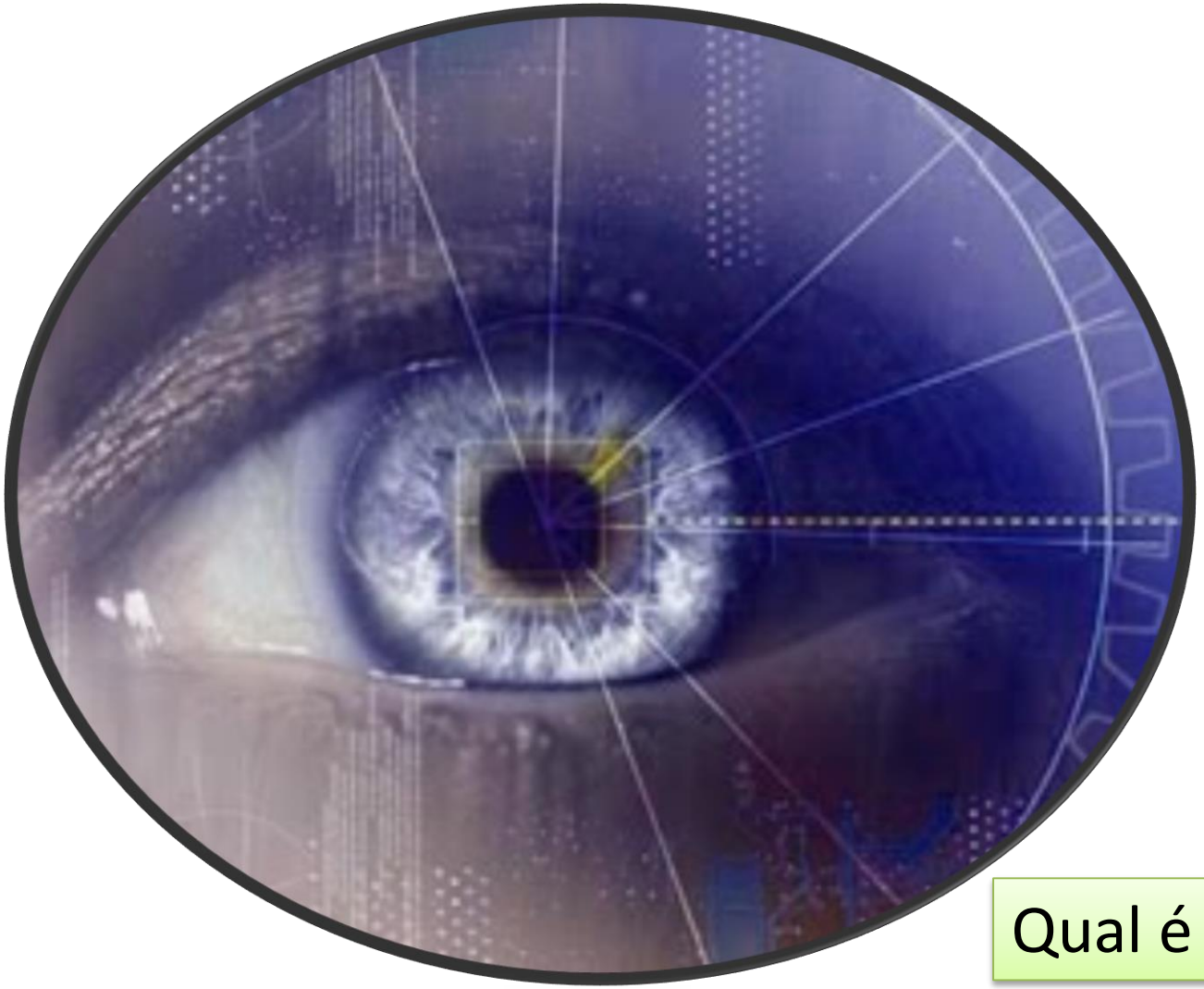

Qual é o foco?

BIBLIOGRAFIA

1. SAMPAIO, S.A; RIVITTI, E.A. Manual de Dermatologia Clínica. São Paulo: Artes Médicas, 2014.
2. AZULAY, R.D.; AZULAY, D.R. Dermatologia. 6ª ed. Rio de Janeiro: Guanabara Koogan, 2013.
3. Criado PR, Criado RFJ, Maruta CW, Reis VMS. Urticária crônica em adultos: o estado da arte no novo milênio. An Bras Dermatol. 2015;90(1):73-89.
4. CALLEN, J.P. and KALBFLEISCH, S. (1982), Urticarial vasculitis: a report of nine cases and review of the literature. British Journal of Dermatology, 107: 87–94. doi: 10.1111/j.1365-2133.1982.tb00295.x
5. Alora MB, Taylor CR. Solar urticaria: case report and phototesting with lasers. J Am Acad Dermatol. 1998 Feb;38(2 Pt 2):341-3.
6. Gutiérrez Fernández D, Foncubierta Fernández A, Anguita Carazo JL, Fernández Meléndez S, Fernández Anguita MJ, Medina Varo F. Adalimumab desensitization protocol in a patient with a generalized urticarial reaction and**angioedema** following adalimumab administration. J Investig Allergol Clin Immunol. 2014;24(4):273-5. No abstract available.
7. Stelmach I, Sztafińska A, Lechańka J, Balcerak J, Jerzyńska J. **Exercise-induced urticaria and angioedema - case report.** Pneumonol Alergol Pol. 2014;82(5):467-71. doi: 10.5603/PiAP.2014.0061.
8. Belda Junior W, Di Chiacchio N, Criado PR. Tratado de Dermatologia. São Paulo Atheneu; 2010.

Obrigado

Dúvidas?

Luiz Alberto Bomjardim Pôrto

Luizalbertobp@yahoo.com.br