ALOPÉCIAS NÃO CICATRICIAIS

A. NÃO CICATRICIAL



- Conceito.
- Epidemiologia.
- Tipos quanto a localização:

-Localizada.

-Difusa

A. NÃO CICATRICIAL



- A. Localizada.

-AA

-AAG masculina

-Alopécia de Tração

-Tricotilomania

A. NÃO CICATRICIAL



- A. Difusa.

-AAG feminina

-ET

-AA difusa

EFLÚVIO



- **Conceito: Queda do pelo com a raiz.**
- **Tipos quanto a fase do pelo acometido:**

- **Telógeno.**
- **Anágeno**

EFLÚVIO TELÓGENO



- **Epidemiologia:**

- **Homens e mulheres**
- **Causa mais comum de queda capilar.**

- **Tipos: Fisiológico e patológico.**
- **Etiopatogenia:**

- **Déficit nutricional ou Distúrbio hormonal.**
- **Stress (Emocional, Drogas, parto, cirurgias)**

Figura 49.1 Aspecto clínico da alopecia neonatal transitória, uma forma de eflúvio telógeno fisiológico.

Figura 49.2 Amostras de queda espontânea no ET. Na observação microscópica, somente fios telógenos devem ser encontrados.

Figura 49.3 Aspecto da haste telógena à polarização em microscopia óptica (aumento de 40×).

Figura 49.4 Amostras da queda sequencial, semanal, evidenciando redução da queda e recuperação do eflúvio.

Figura 49.5 Dermatoscopia do eflúvio telógeno demonstrando múltiplos fios curtos em crescimento. A ausência de sinais dermatoscópicos de alopecia areata deve ser sempre observada (videodermatoscópio, aumento de 32×).

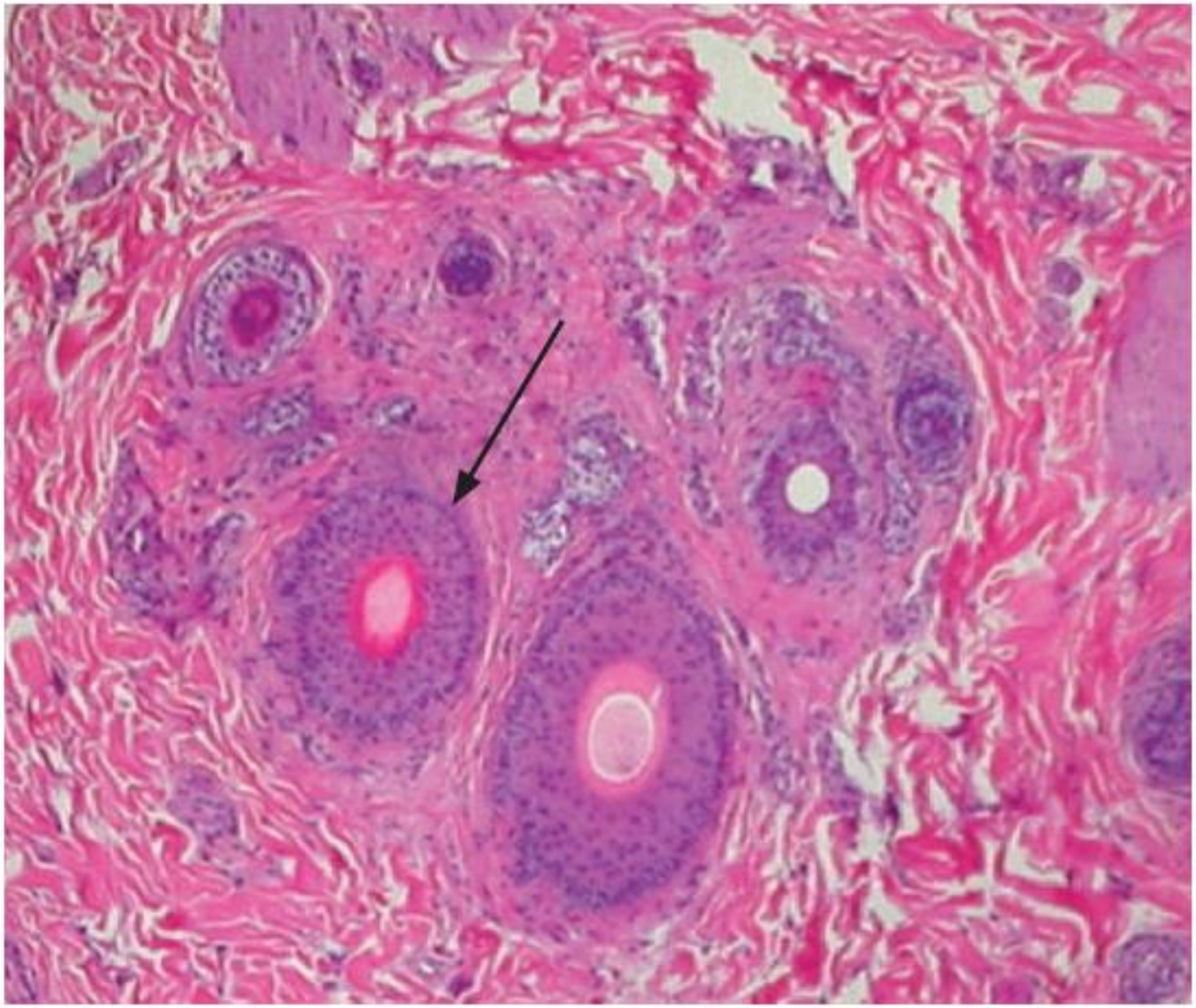

Figura 49.6 Aspecto da haste telógena em cortes transversais de biópsia de couro cabeludo à microscopia óptica (HE, aumento de 100×).

EFLÚVIO TELÓGENO



- **Diagnóstico:**

- Clínica, exame físico e dermatoscopia.

- Propedêutica:

--Sérica (Ferritina, VHS e TSH).

-- Biópsia – Punch ou fuso. Índice anágeno/telogeno reduzido.

EFLÚVIO TELÓGENO



- **Tratamento:**

- **Fisiológico: aguardar.**
- **Minoxidil 2 ou 5%.**
- **Corticóide tópico, Intralesional ou sistêmico(PDN 0,25mg/kg/dia).**

EFLÚVIO TELÓGENO



- **Tratamento:**

- Depende da causa

-- Suplementação de ferro.

-- Tratamento hipotireoidismo.

-- Correção distúrbio nutricional e alimentar.

EFLÚVIO ANÁGENO



- Conceito: queda do folículo na fase de crescimento(anágena).

- Causas:

-- Drogas.

--- MTX

---Quimioterápicos(ciclofosfamida e doxirrubicina).

--AA

Figura 49.7 Aspecto clínico do eflúvio anágeno.

EFLÚVIO ANÁGENO



- Clínica: abrupta, difusa e intenso.
- Diagnóstico:

-Clínica + exame físico + dermatoscopia.

- Anatomopatológico: Aumento de catágenos e telógenos.

Figura 49.8 Dermatoscopia do eflúvio anágeno demonstrando pelo peládico (centro da foto) e múltiplos óstios vazios e alguns com pontos pretos. O quadro dermatoscópico é indistinguível de alopecia areata (dermatoscópio, aumento de 10×).

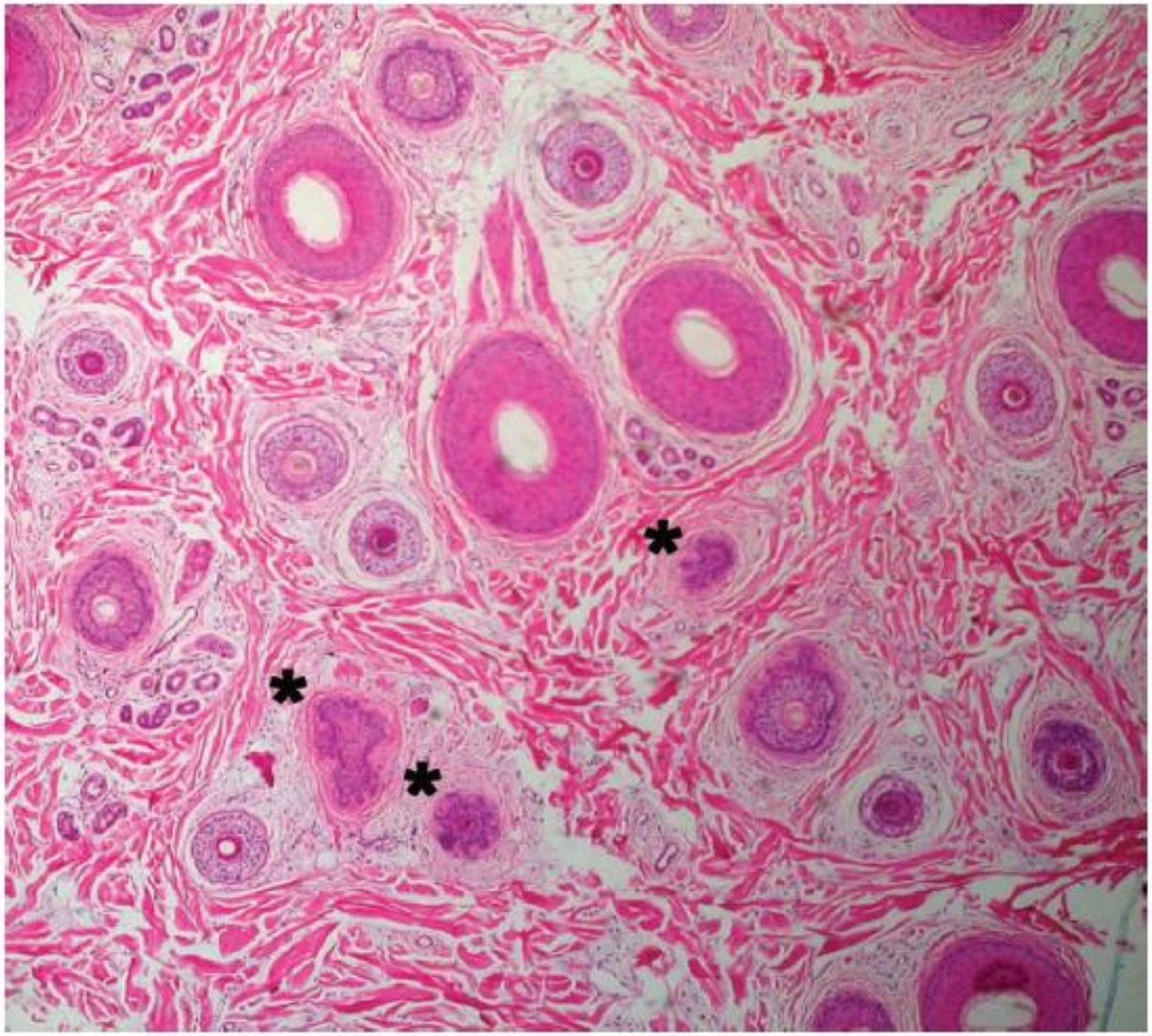

Figura 49.9 Múltiplas unidades germinativas telógenas em corte transversal de biópsia de couro cabeludo à microscopia ótica (HE, aumento de 100×).

EFLÚVIO ANÁGENO



- **Tratamento:**

- **Expectante. Aguardar término QT/RT.**
- **Retirar a droga.**
- **Resfriamento couro cabeludo na QT.**
- **Minoxidil 2-5%.**
- **OBS: Poliose e alteração de textura reversíveis.**

ALOPÉCIA AREATA



- Acomete 0,1-1,7% população.
- Humem/ mulher: 1:1.
- Causa:

- Ataque autoimune a antígeno do melanócito bulbar.

- Clínica: Quadro abrupto e localizado.
- Localizado, total, ofisiática ou universal.

Figura 49.11 Formas clínicas da alopecia areata. (**A**) Aspecto clássico com falhas circulares; (**B**) Alopecia areata total; (**C**) Alopecia total; (**D**) Alopecia ofiásica; (**E**) Alopecia areata difusa.

Figura 49.12 Depressões cupuliformes em paciente com alopecia areata.

ALOPÉCIA AREATA



- **Diagnóstico:**

-Clínica, exame físico e dermatoscopia.

- **Laboratório: Inespecífico. Usado para afastar diagnósticos diferenciais. Considerar dosar zinco nas AA refratárias**
- **Anatomopatológico: Fazer coleta quiada por dermatoscopia. Infiltrado linfoide peribulbar anágeno típico com aspecto de enxame de abelha.**



Figura 49.10 Aspecto clínico característico da alopecia areata evidenciando o "ponto de exclamação" (dermatoscópio, aumento de 20×).

Figura 49.13 Dermatoscopia da alopecia areata demonstrando óstios vazios ou preenchidos por material sebo-queratinoso (pontos amarelos), restos de hastes pigmentadas dentro de orifícios foliculares (pontos pretos) e fios quebrados (dermatoscópio, aumento de 20×).

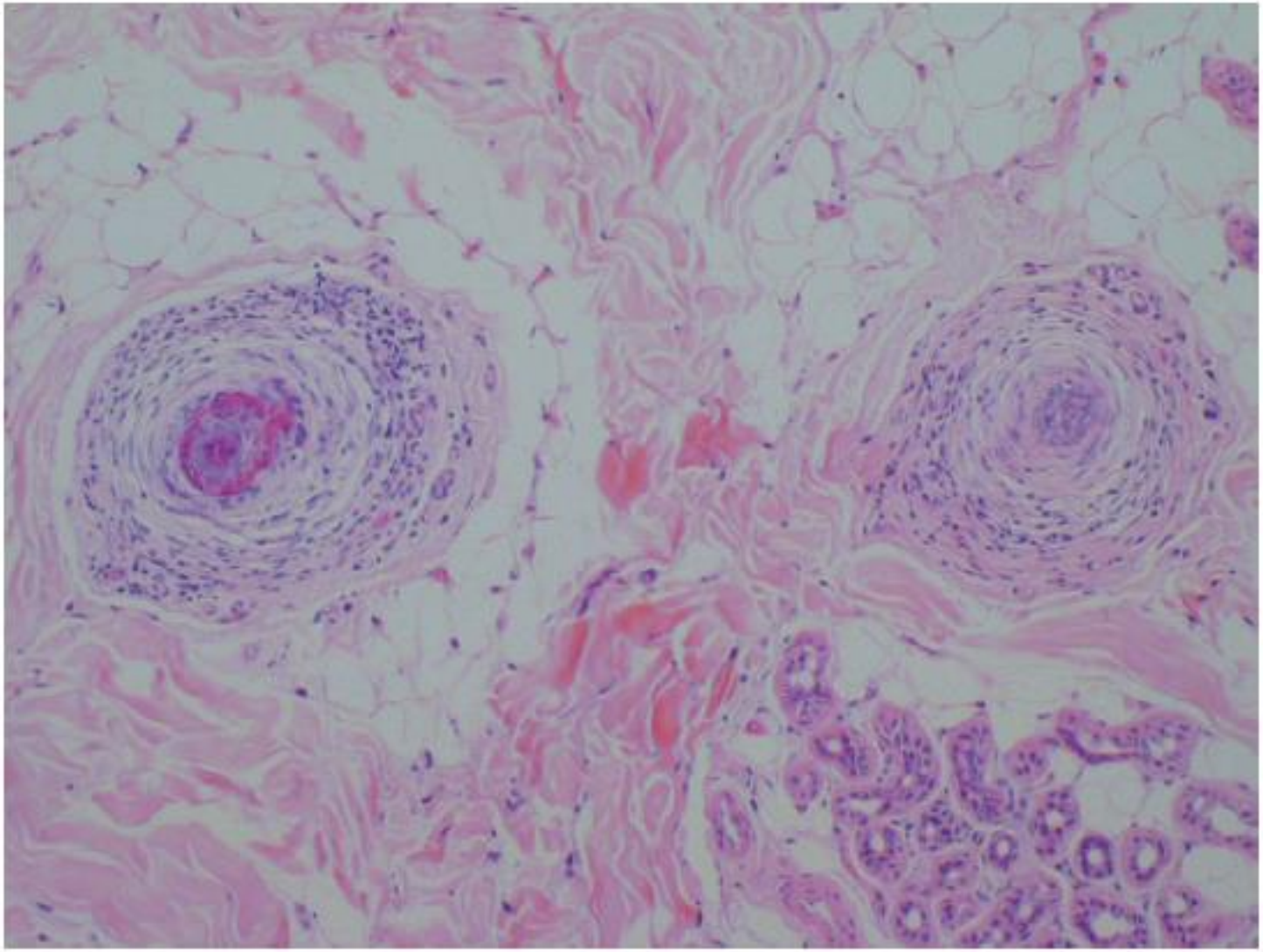

Figura 49.14 Corte histológico de couro cabeludo evidenciando o processo inflamatório peribulbar na alopecia areata (HE, aumento de 400×).

ALOPÉCIA AREATA



- **Tratamento local:**

- **Minoxidil 2 ou 5%.**
- **Solução de antralina 0,5-1% MID por 12 semanas.**
- **Corticóide Intralesional (triancinolona 2,5-5mg/ml)-> 10-15mg por consulta a cada 6 semanas.**
- **Difenilcicloprotenona (DPCP)**

ALOPÉCIA AREATA



- **Tratamento local:**

- **Energias luminosas- Excime laser.**
- **Camuflagem e próteses capilares.**

Figura 49.15 Tratamento com DPCP. (**A**) Aspecto clínico pré-tratamento; (**B**) Repilação inicial unilateral; (**C**) Repilação após 1 ano.

ALOPÉCIA AREATA



- **Tratamento sistêmico:**

- **Corticoterapia sistêmica- Deflazacort 0,5mg/kg/dia até melhora com desmame lento.**
- **MTX**
- **Outros: psicoterapia.**

Figura 49.16 Repilação de alopecia areata após 12 meses de metotrexato (dose acumulada de 1.850 mg).

TRICOTILOMANIA



- Conceito: Tração repetidae incontrolá dos pelos.
- Epidemiologia: meninas menores 10 anos, adolescentes e mulheres perimenopausa.
- Etiologia:

- TOC, depressão e ansiedade.

- Lesão repetida extra e intrafolicular com progressiva destruição do folículo.

TRICOTILOMANIA



- **Clínica:**

-Vertex é a área mais acometida.

-Alopécia localizada e assimétrica.

Figura 49.17 Aspecto clínico da tricotilomania.

TRICOTILOMANIA



- **Diagnóstico:**

-Anamnese, exame físico e dermatoscopia.

- Raspar os cabelos e avaliar o crescimento

- Tricograma.

- AP: Aumento de catágenos e telógenos, tricomalácia e grumos de pigmento.

Figura 49.18 Dermatoscopia da tricotilomania demonstrando múltiplas hastes fraturadas, uma apresentando fenda longitudinal (canto superior esquerdo) e algumas com a ponta enrolada por efeito chicote após estiramento intenso e quebra (videodermatoscópio, aumento de 32×).

TRICOTILOMANIA



- **Tratamento:**

- **Antidepressivo tricíclicos e ISRS.**
- **Pode ser irreversível.**

ALOPÉCIA DE TRAÇÃO



- Conceito.
- Epidemiologia: mulheres e crianças negras. Bailarinas, enfermeiras e japonesas.
- Etiologia:

-Pentear com tração com tranças ou rabo de cavalo.

-Métodos de alisamento e próteses capilares fixas.

Figura 49.19 Aspecto clínico da alopecia de tração. (**A**) Apresentação típica em paciente de cabelos crespos com penteados de forte tração (tranças e apliques); (**B**) Sinal clínico da franja, correspondendo a fios curtos na linha de implantação do couro cabeludo que não conseguem ser tracionados pelos penteados.

ALOPÉCIA DE TRAÇÃO



- **Clínica:**

- **Sinal da franja**
- **Alopécia localizada em pontos de próteses capilares fixas.**

ALOPÉCIA DE TRAÇÃO



- **Diagnóstico:**

-Anamnese, exame físico e dermatoscopia.

- Anatomopatológico: semelhante a tricotilomania.

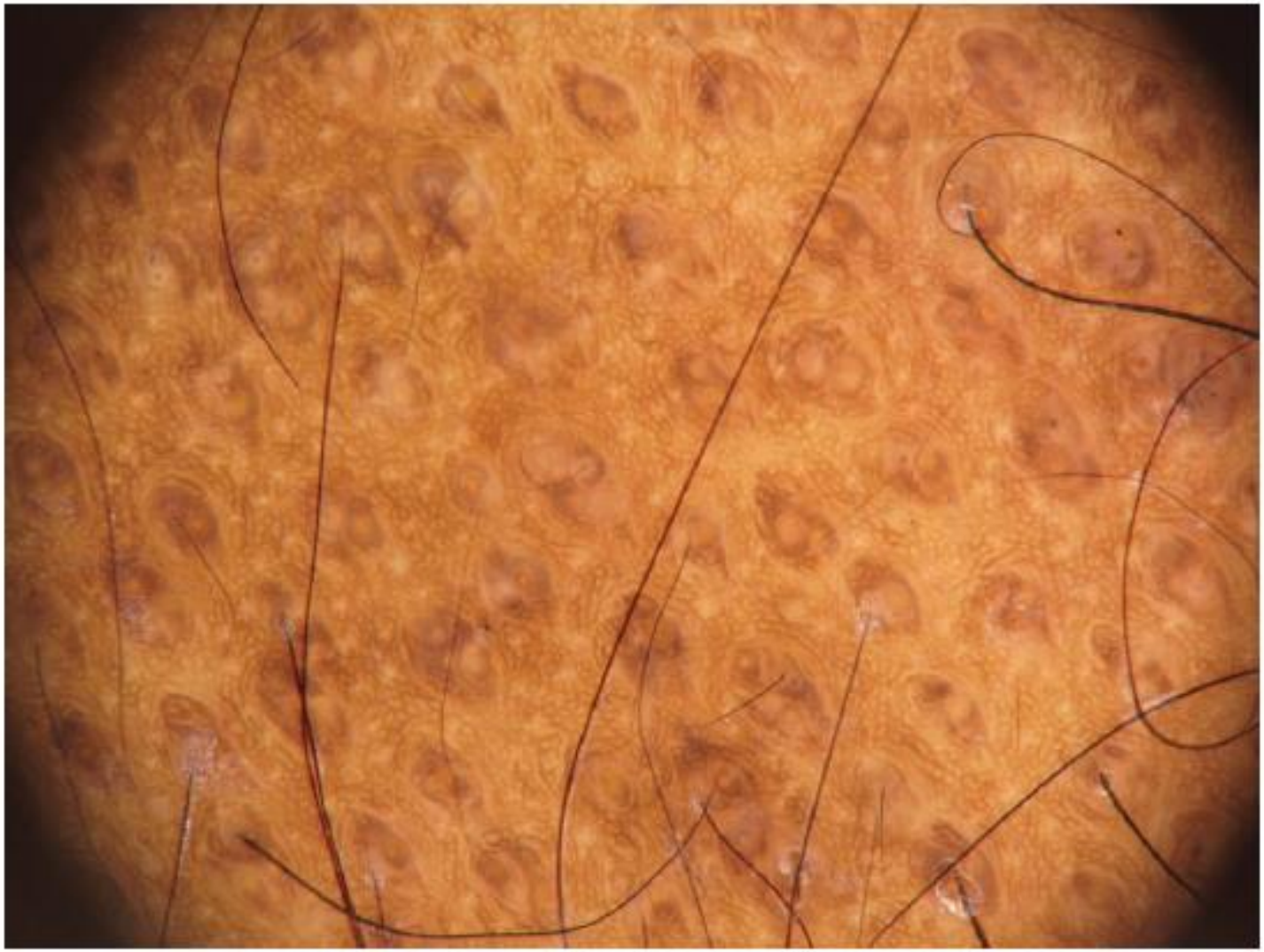

Figura 49.20 Dermatoscopia da alopecia de tração mostrando óstios preservados com ausência de pelos terminais e aumento da quantidade de velos (videodermatoscópio, aumento de 32×).

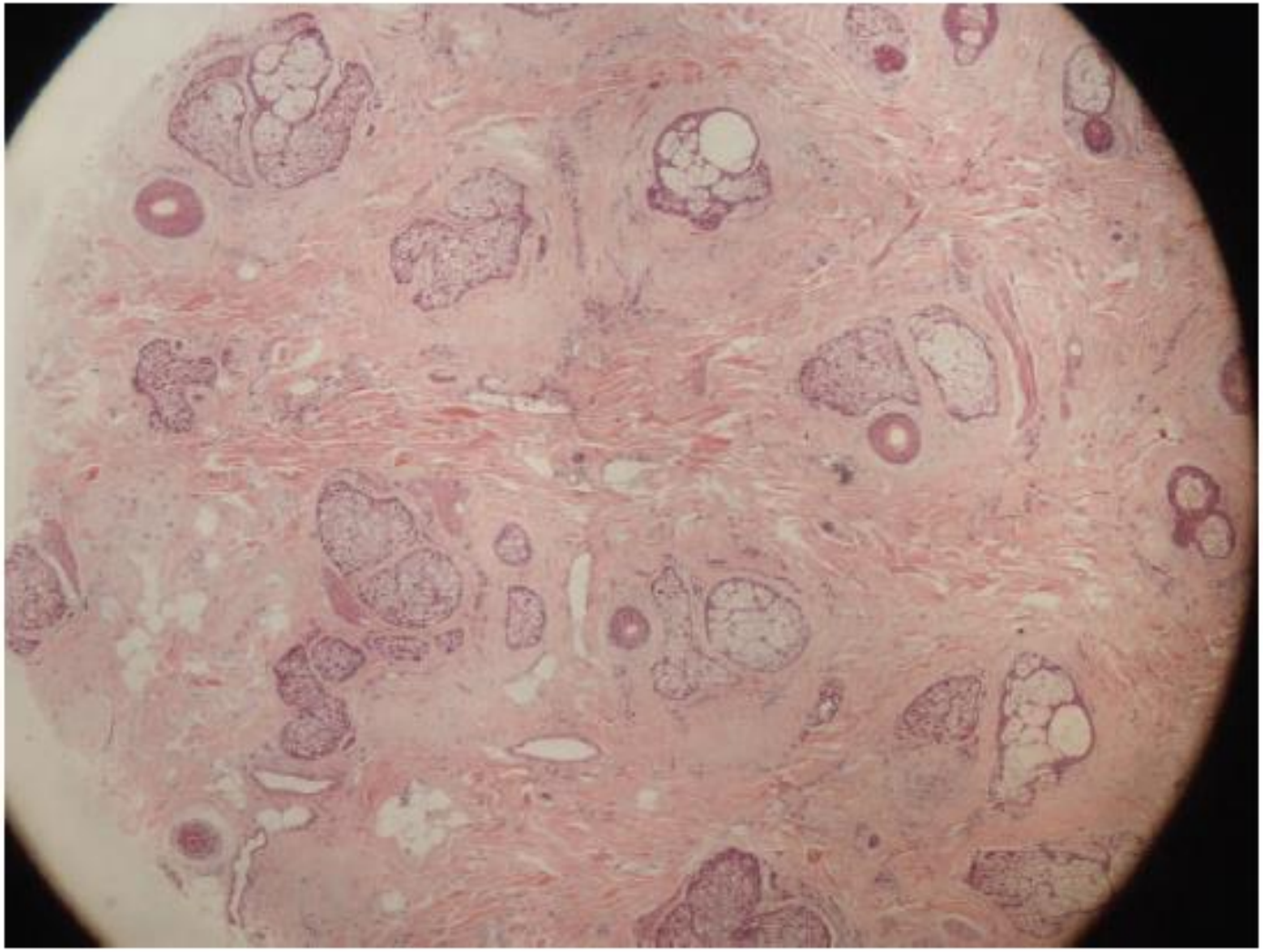

Figura 49.21 Preservação das glândulas sebáceas em unidades foliculares nas quais o folículo já foi substituído por trato cicatricial é característica diagnóstica da doença na biópsia de couro cabeludo à microscopia ótica (HE, corte horizontal, aumento de 40×).

ALOPÉCIA DE TRAÇÃO



- **Tratamento**

- **Retirar a tração no penteado, mega hair ou no alisamento.**
- **Minoxidil 5%.**

- **Prognóstico: Irreversível em casos avançados**

ALOPÉCIA ANDROGENÉTICA



- Conceito: Alteração capilar levando à miniaturização folicular progressiva.
- AAG masculina: andrógeno dependente.
- AAG feminina: Alopécia de padrão feminino.
- Epidemiologia: Afeta 50% homens e 25% mulheres aos 50 anos.

ALOPÉCIA ANDROGENÉTICA



- **Etiologia:**

- Fase anágena com término prematuro, miniaturização dos pelos e aumento do período de quiescência folicular.

-AAG masculina é relacionada a DHT.

- APF tem relação com aumento de 5 alfa redutase, receptores de andrógenos e aumento aromatase. Pode haver hiperandrogenemia em 40 % casos.

ALOPÉCIA ANDROGENÉTICA



- Clínica

-AAG

--Local: Vertex.

-- Idade: após puberdade.

-APF

-- Localização: difusa. Poupa linha frontal.

-- Idade: 3ªe 4ª década.

-- Poder haver sinais de hiperandrogenismo

Figura 49.22 Aspecto clínico da alopecia androgenética masculina, com recesso bitemporal e rarefação em vértex.

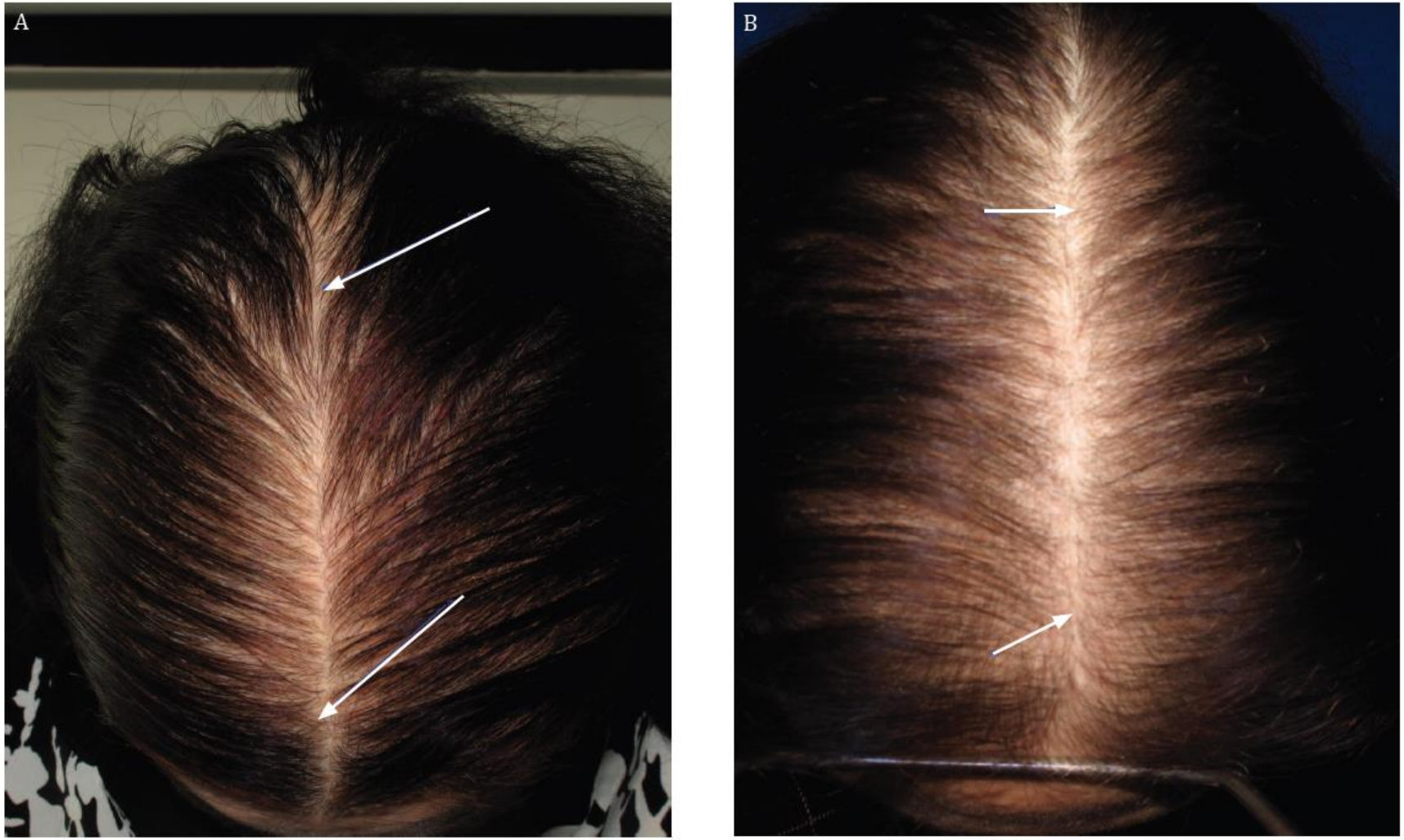

Figura 49.24 Aspecto clínico da alopecia androgenética feminina, com predomínio em região central do couro cabeludo. (**A**) Acometimento difuso poupando a linha frontal; (**B**) Acometimento mais importante em região frontal assumindo aspecto em "árvore de Natal".

ALOPÉCIA ANDROGENÉTICA



- **Diagnóstico**

-Anamnese, exame físico e dermatoscopia.

- Anatomopatológico- indicado só em casos de dúvidas diagnósticas. Miniaturização folicular. Relação pelos terminais e velux menor ou igual a 1:3 é diagnóstica.

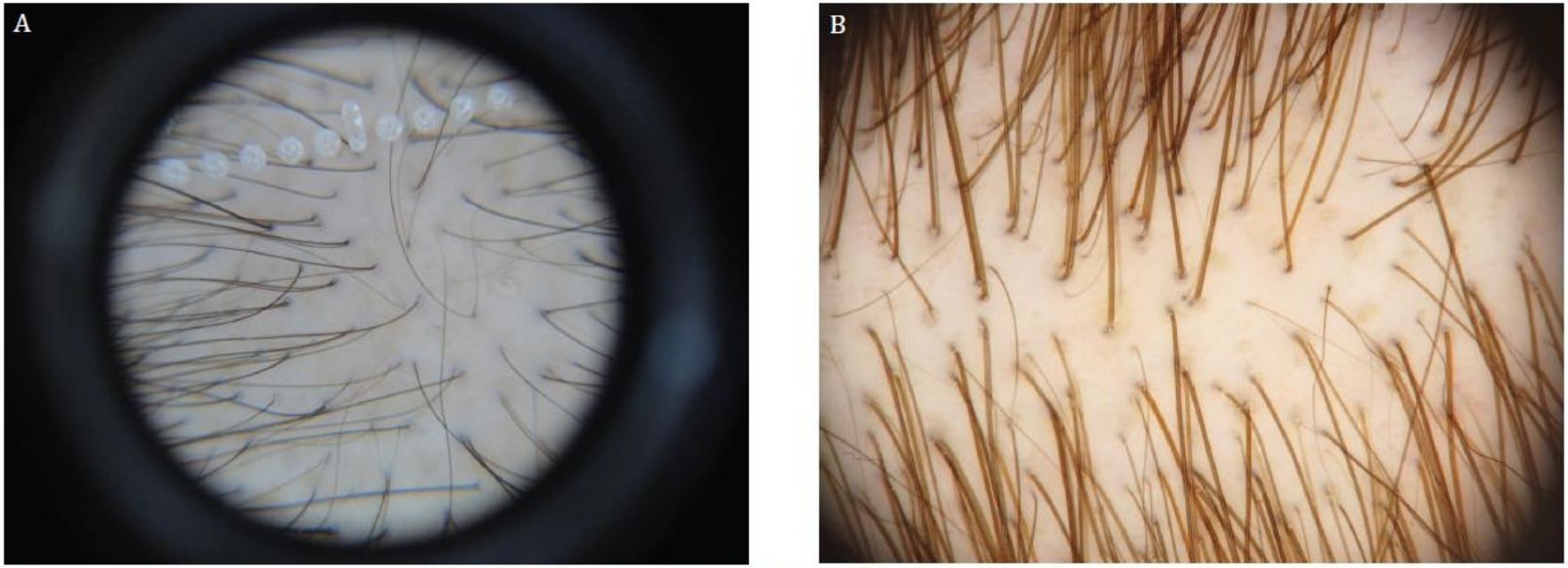

Figura 49.26 Aspecto dermatoscópico da alopecia androgenética. (**A**) Região afetada pela rarefação, com diâmetros variados e redução da densidade. (dermatoscópio, aumento de 10×); (**B**) Presença de óstios foliculares preenchidos por material sebo-queratinoso (pontos amarelos) distribuídos entre os fios e hiperpigmentação perifolicular acinzentada relacionada com a doença (videodermatoscópio, aumento de 32×).

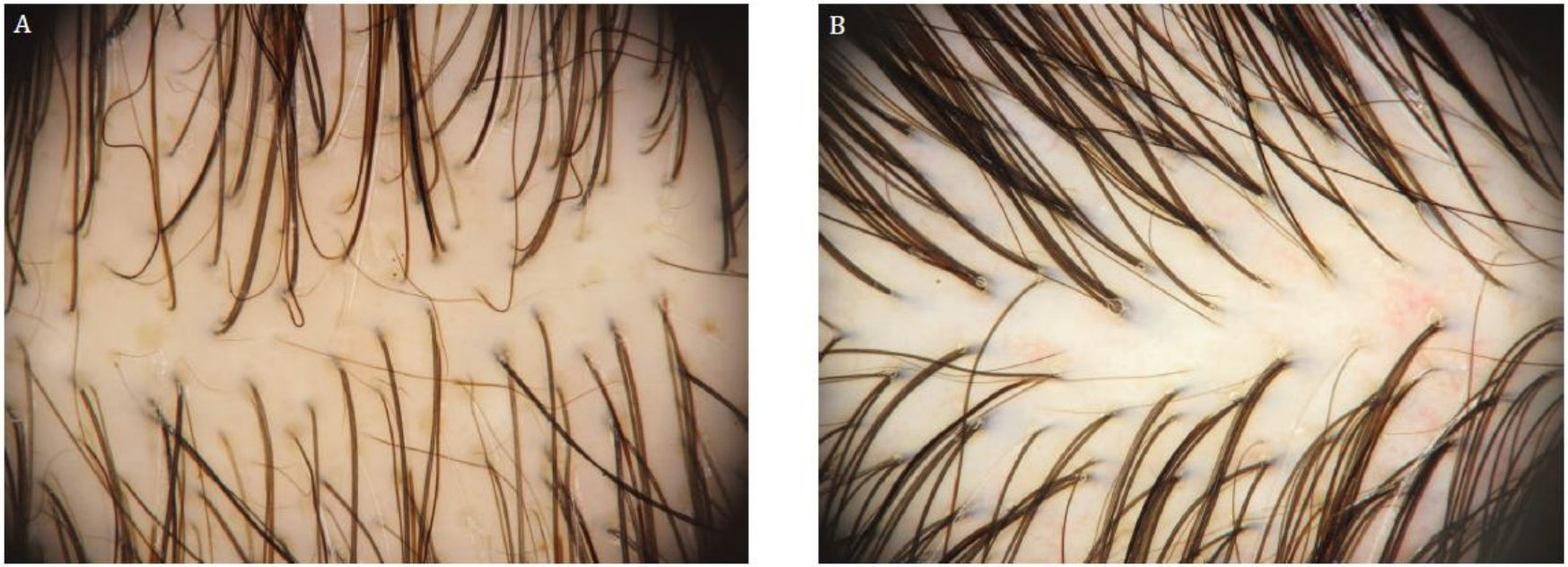

Figura 49.27 Aspecto dermatoscópico comparativo da alopecia androgenética demonstrando acometimento mais importante da região frontoparietal (**A**) quando comparada com occipital (**B**) (videodermatoscópio, aumento de 32×).

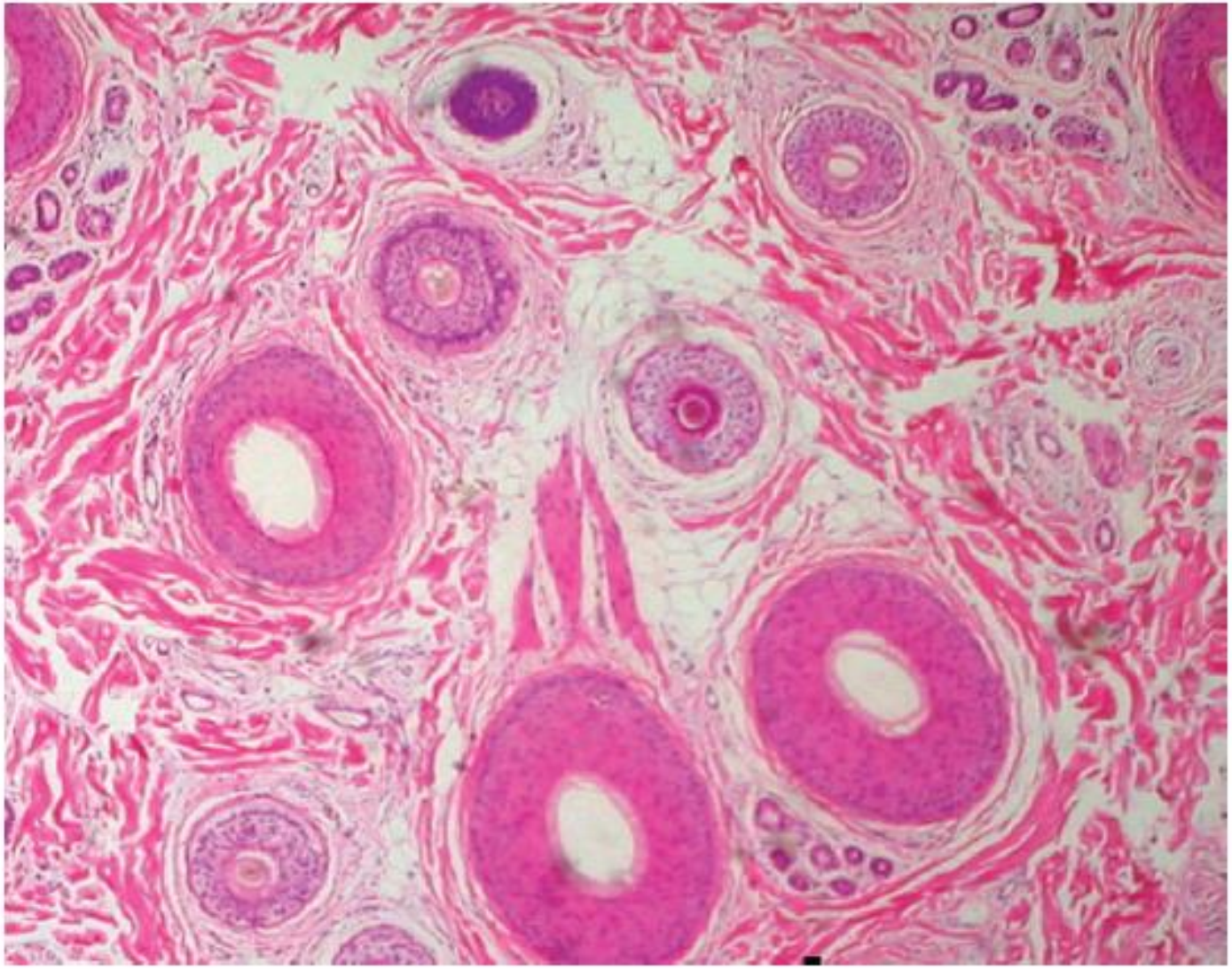

Figura 49.28 Aspecto histopatológico da alopecia androgenética destacando a variação de diâmetros foliculares e as glândulas sebáceas evidentes (HE, corte horizontal, aumento de 100×).

ALOPÉCIA ANDROGENÉTICA



- Tratamento

- Documentação fotográfica.
- Tratar ET e dermatite seborreica.
- Tratamento hiperandrogenismo.
- Perda de peso em obesas.
- Minoxidil 2% mulher e 5% homens- prorroga fase anágena e espessura capilar.

ALOPÉCIA ANDROGENÉTICA



- **Tratamento**

-Homens:Finasterida 1mg/dia e dutasterida 0,5mg/semana. Mais estudada nos homens.

-Mulheres:

--Espironolactona 50-300mgMID- Monitorar potássio a cada 3 meses.

-- ACO com ação antiandrogênica (ciproterona, drosperidiona e gestodeno).

ALOPÉCIA ANDROGENÉTICA



- **Tratamento**

-Camuflagem cosmética.

- Transplante capilar.

ALTERAÇÕES DO FORMATO DO PELO

ALTERAÇÃO DA HASTE



- **Múltiplas causas e múltiplos tipos.**
- **Podem gerar fragilidade capilar o que obriga evitar traumas locais, cuidado ao manipular os pelos e fotoproteção.**
- **Podem ser marcadoras de síndromes genéticas.**

Figura 49.88 Aspecto clínico de moniletrix demonstrando cabelos curtos e quebradiços na região temporal (**A**) e queratose pilar na região occipital (**B**).

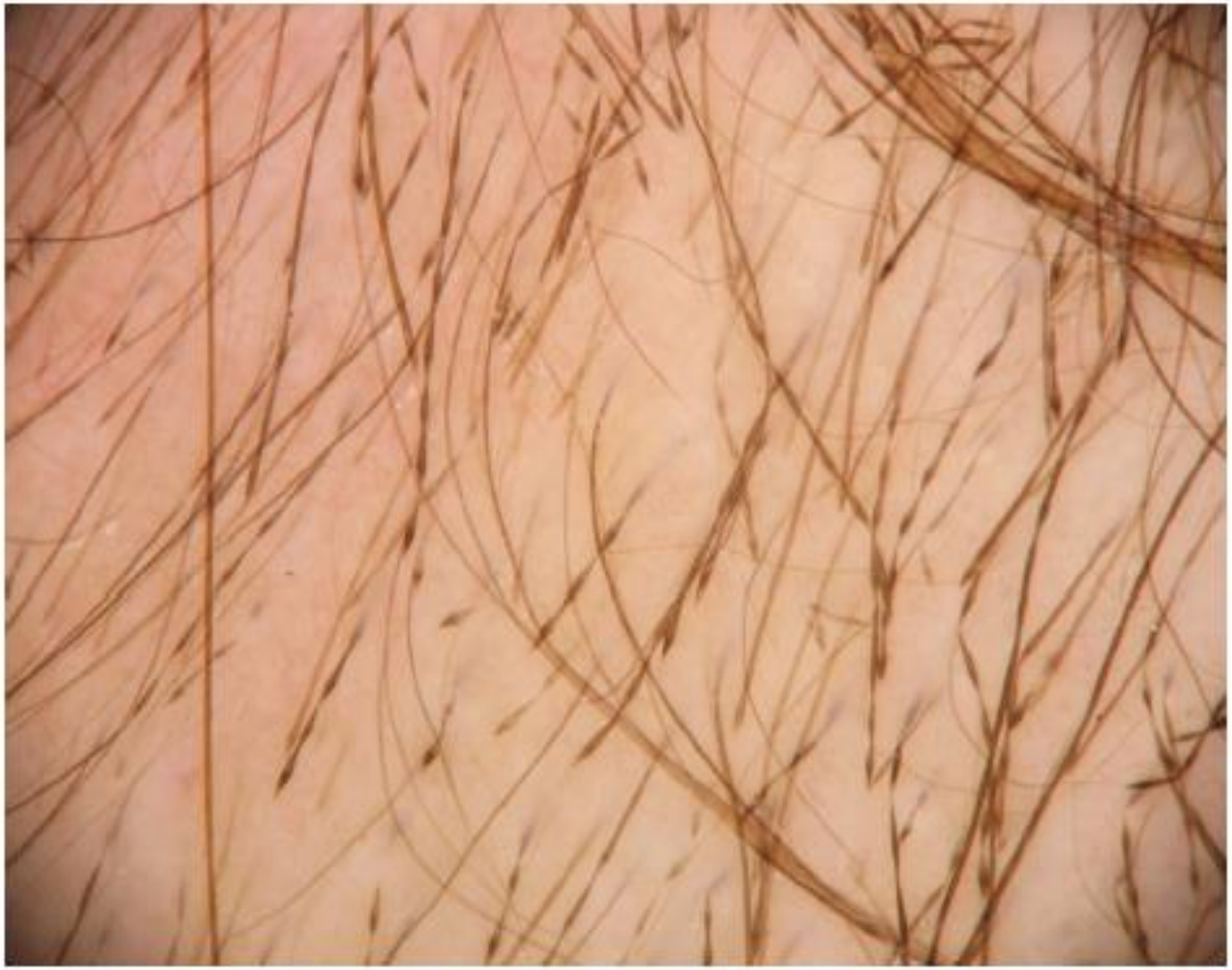

Figura 49.89 Dermatoscopia de moniletrix demonstrando aspecto em rosário com dilatações e estreitamentos (videodermatoscópio, aumento de 32×).

Figura 49.90 Áreas alternadas de pseudodilatação (nodosidades) e constrição, geralmente em intervalos regulares, são visualizadas à microscopia ótica (aumento de 100×). (Cortesia Dra. Neusa Y. S. Valente.)

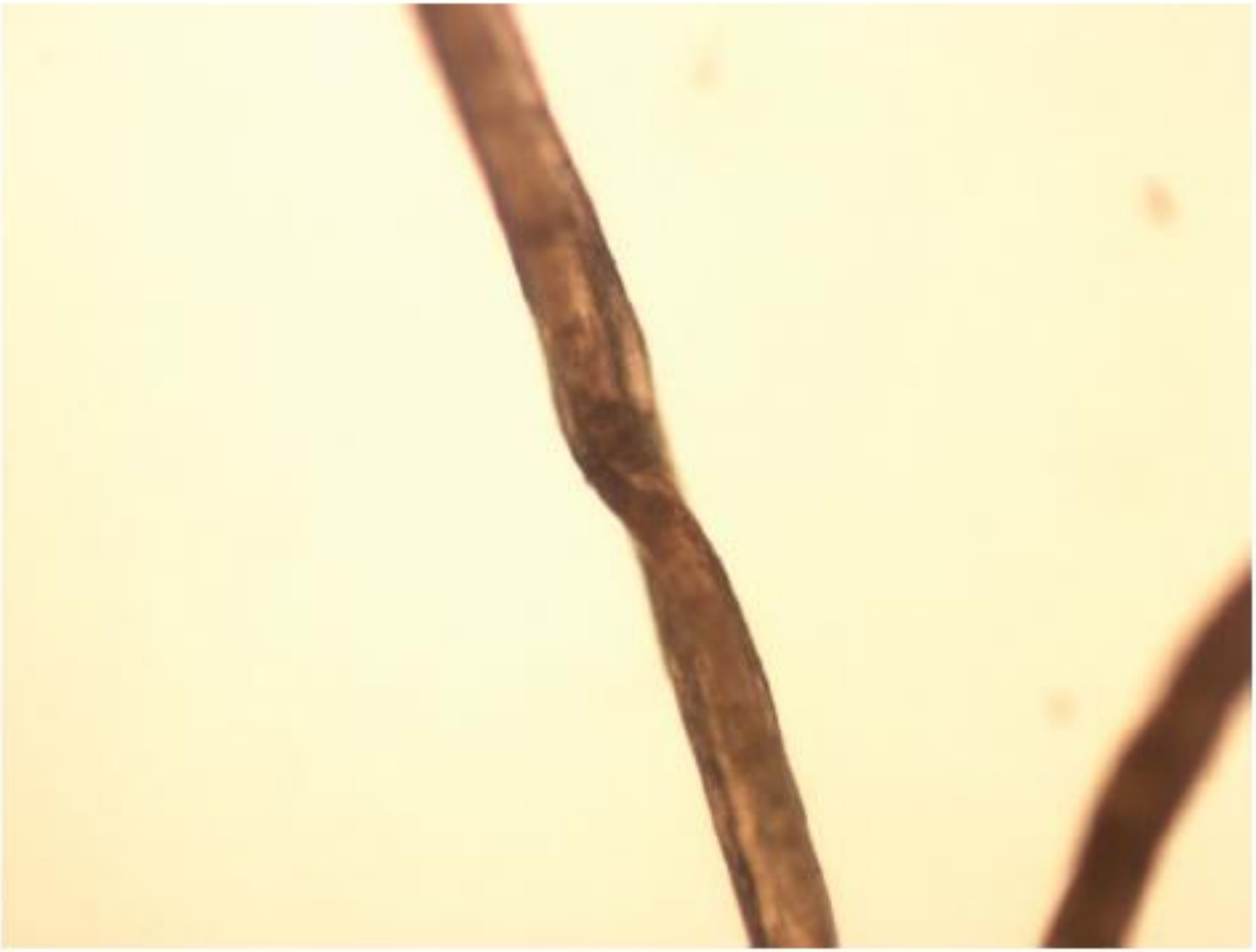

Figura 49.91 Torção de 180° em área de achatamento de fio de pili torti vista à microscopia ótica (aumento de 400×).

Figura 49.92 Aspecto clínico da síndrome de Netherton demonstrando placas eritemato-descamativas policíclicas compatíveis com diagnóstico de ictiose linear circunflexa (**A**) e rarefação capilar em couro cabeludo com cabelos curtos, opacos e quebradiços (**B**).



Figura 49.93 Intussuscepção da parte distal na parte proximal da haste conferindo típico aspecto de bambu (tricorrexe invaginata) em doente com sindrome de Netherton ao exame de microscopia ótica (aumento de 400×).

Figura 49.94 Aspecto clínico de tricotiodistrofia demonstrando cabelos curtos, opacos e quebradiços.

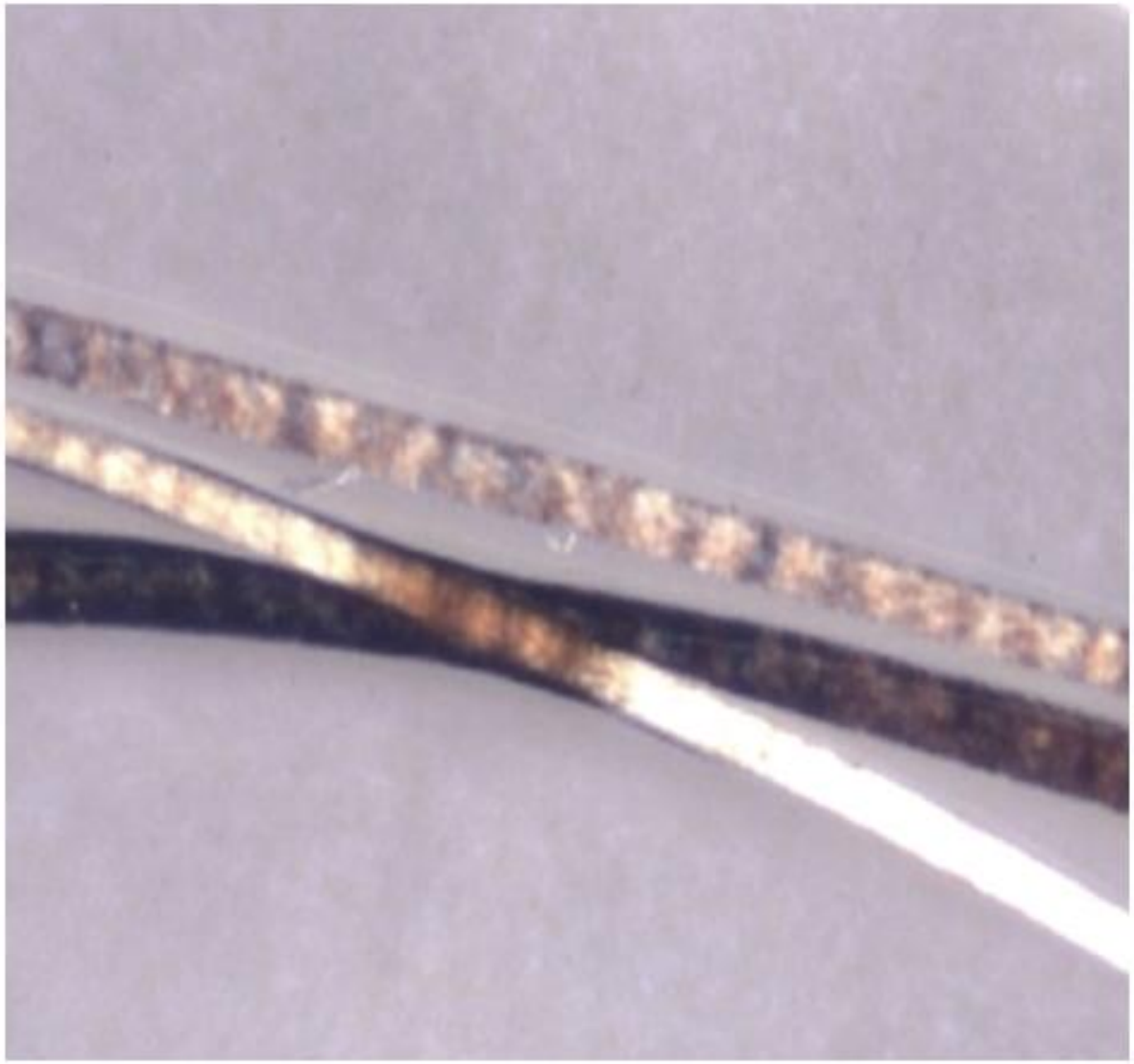

Figura 49.95 Microscopia de luz polarizada demonstrando aspecto de rabo de tigre da tricotiodistrofia (aumento de 200×). (Cortesia Dra. Neusa Y. S. Valente.)

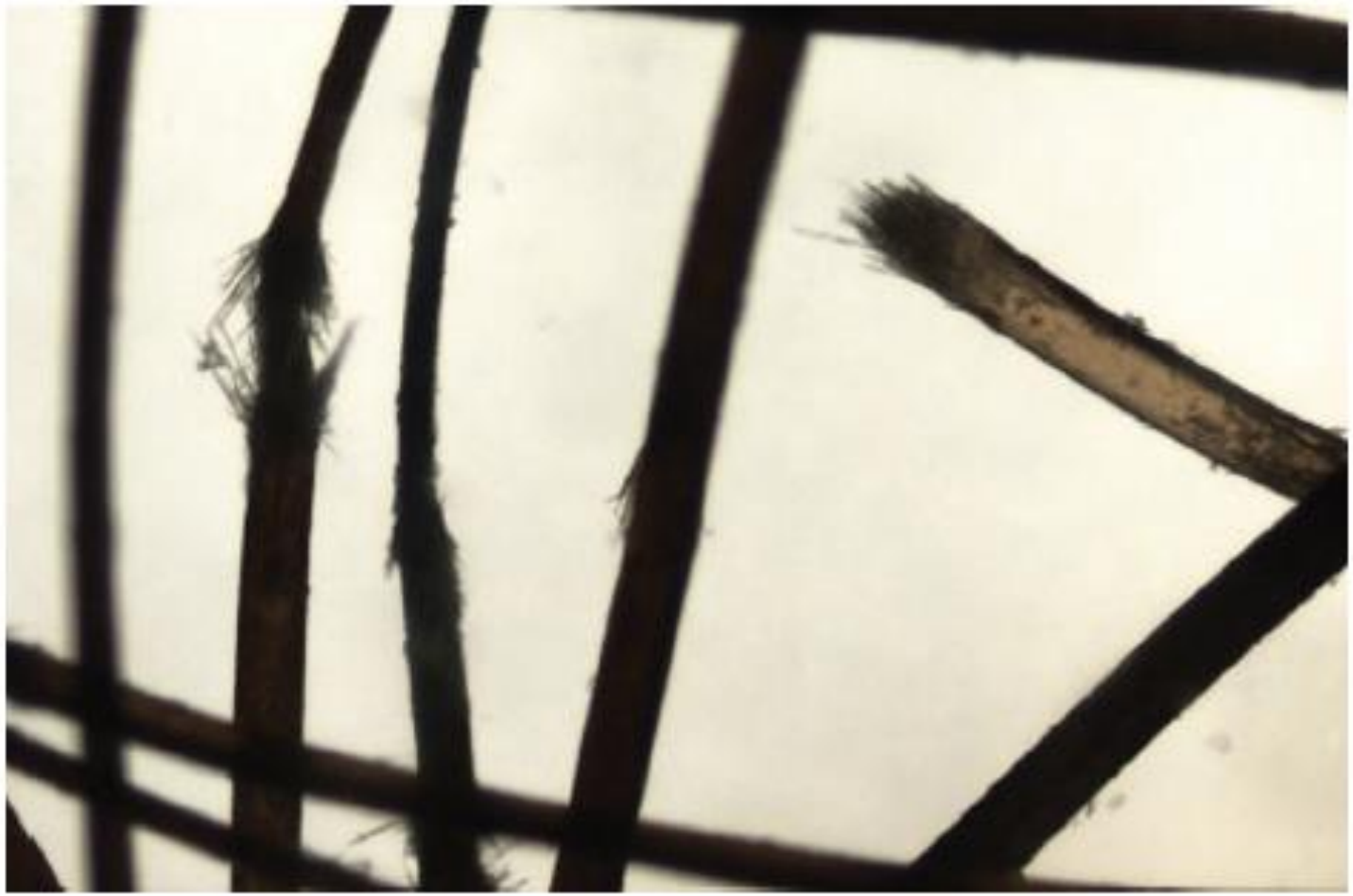

Figura 49.96 Exame de microscopia ótica demonstrando à esquerda fibras do cabelo desfiadas correspondendo à área de tricorrexe nodosa, e à direita haste fraturada nessa região (em pincel). (Cortesia Dra. Neusa Y. S. Valente.)

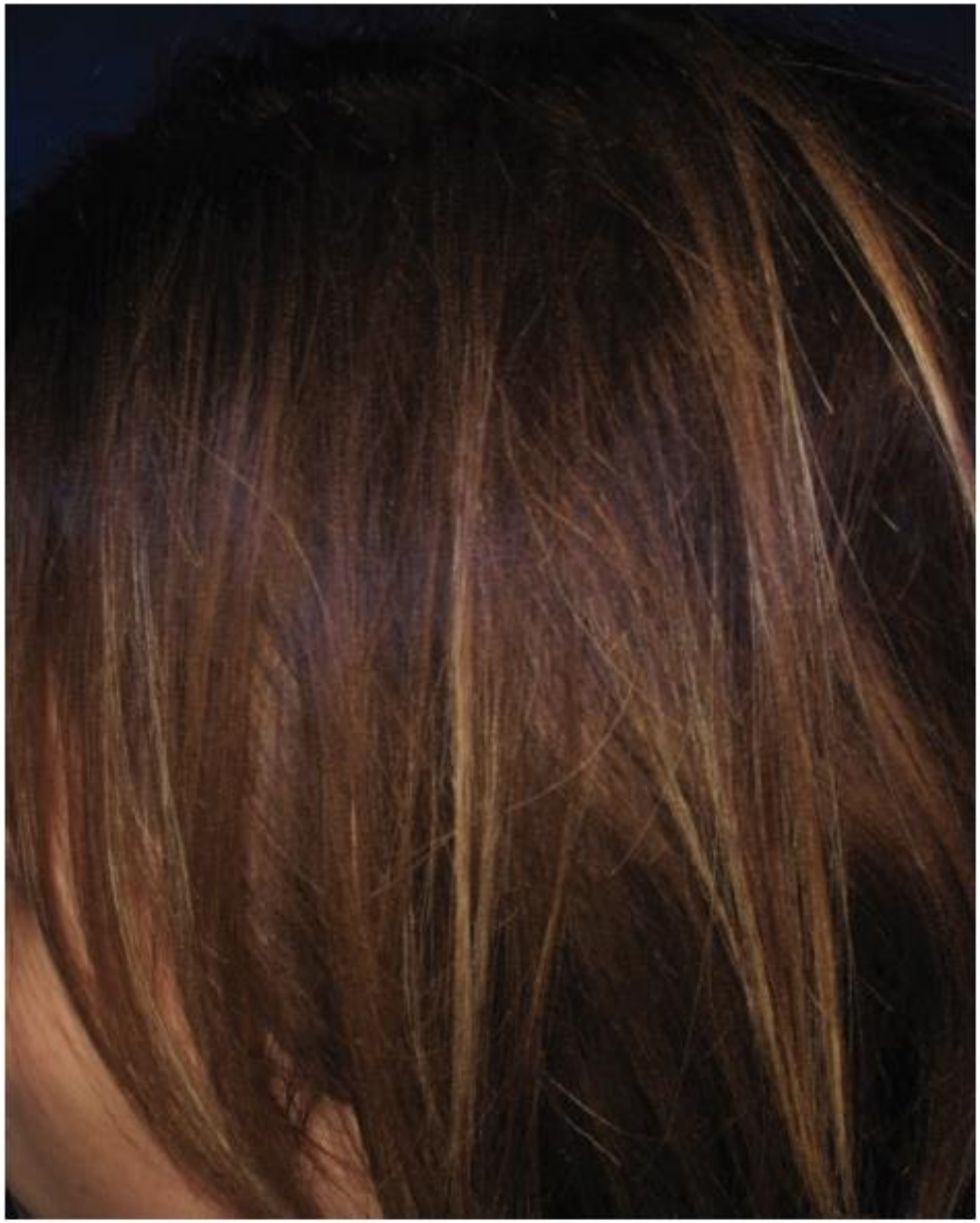

Figura 49.97 Aspecto clínico de pili annulati demonstrando cabelos longos e saudáveis.

Figura 49.98 Dermatoscopia de pili annulati demonstrando alternância de bandas claras e escuras na haste (videodermatoscópio, aumento de 32×).

Figura 49.99 Fusos escuros no centro da haste separados por áreas sem alterações são vistos na microscopia ótica do pili annulati e correspondem às áreas brancas vistas à dermatoscopia (aumento de 200×). (Cortesia Dra. Neusa Y. S. Valente.)

Figura 49.100 Aspecto clínico da síndrome dos cabelos impenteáveis demonstrando cabelos de difícil estilização.



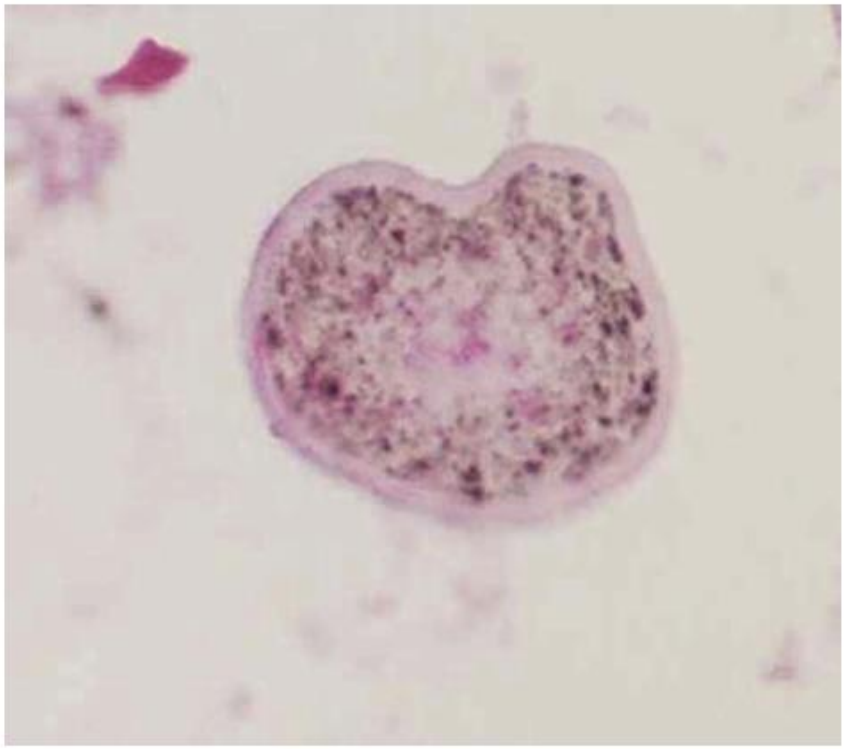

Figura 49.101 Exame de microscopia ótica de pili trianguli et canaliculi demonstrando sulco longitudinal ao longo da haste (exame direto do fio a fresco, aumento de 400×) e formato reniforme da haste em corte transversal de preparação com parafina (HE, aumento de 400×). (Cortesia Dra. Neusa Y. S. Valente.)

Figura 49.102 Haste bifurcada em dois ramos, ambos envoltos por cutícula, característica do pili bifurcati à microscopia ótica (aumento de 100×). (Cortesia Dra. Neusa Y. S. Valente.)

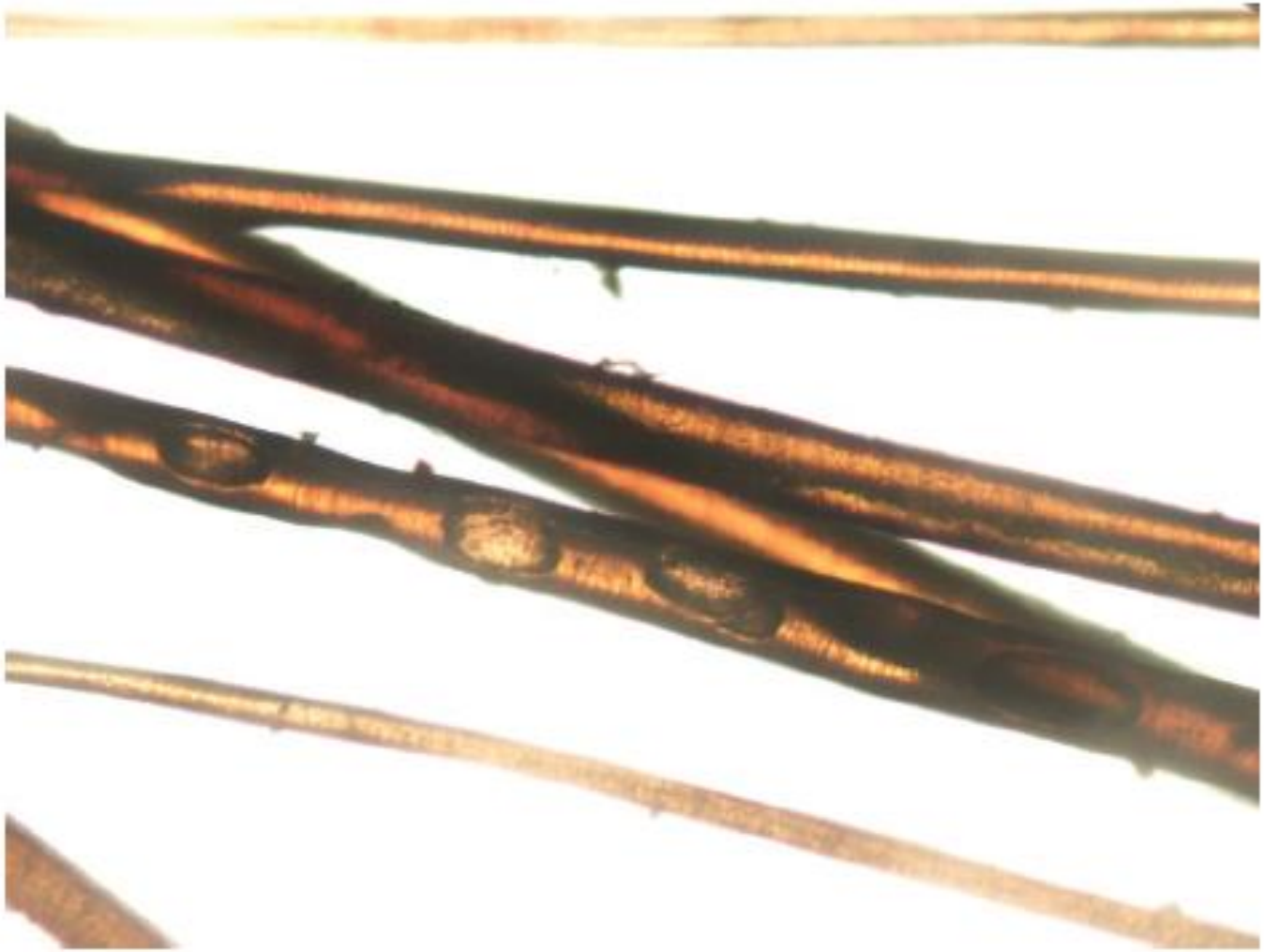

Figura 49.103 Bolhas acometendo toda a espessura da haste distribuídas irregularmente em haste submetida a calor intenso visualizada por microscopia ótica (aumento de 100×).

ALTERAÇÕES DA COLORAÇÃO CAPILAR

ALTERAÇÃO DA COR



- **Múltiplas causas e múltiplos tipos.**
- **Podem ser marcadoras de síndromes genéticas.**
- **A tintura dos cabelos é um tratamento comum na maioria dos casos.**
- **Pesquisar fatores nutricionais na suspeita de sinal da bandeira por desnutrição.**
- **Avaliar causas medicamentosas.**

Figura 49.104 Aspecto clínico de heterocromia em couro cabeludo com alternância de cabelos acastanhados e avermelhados.

Figura 49.105 Aspecto clínico de piebaldismo demonstrando poliose na região frontal e sobrancelhas com acromia da pele subjacente.

Figura 49.106 Aspecto clínico da síndrome de Chediak-Higashi demonstrando pele com hipopigmentação irregular e pelos acinzentados em cílios, supercílios e couro cabeludo.

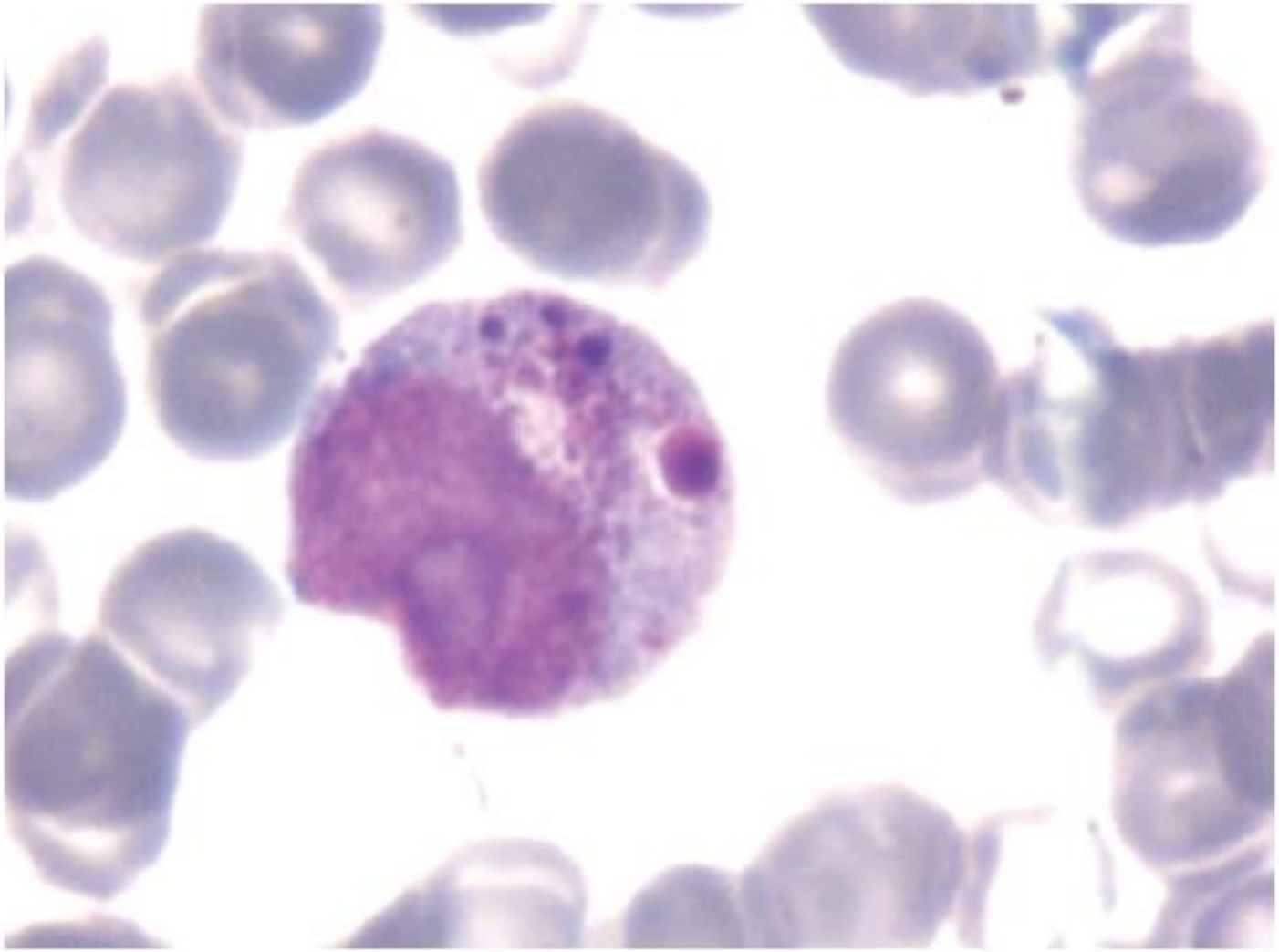

Figura 49.107 Grânulos gigantes no citoplasma de neutrófilo são diagnósticos da síndrome de Chediak-Higashi ao exame de microscopia ótica do esfregaço de sangue periférico (aumento de 400×).



Figura 49.108 Grânulos de melanina distribuídos difusamente na haste são diagnósticos da síndrome de Chediak-Higashi ao exame direto das hastes à microscopia ótica (aumento de 200×).

Figura 49.109 Aspecto clínico da síndrome de Griscelli demonstrando cabelos prateados.

HIPERTRICOSE E HISURTISMO

HIPERTRICOSE



- Conceito.
- Tipos:

-Adquirido ou congênito

- Localizada ou generalizada.

- Causa:

- Medicamentos.
- Genético.
- Paraneoplásico

Figura 49.110 Aspecto clínico do nevo de Becker.

Figura 49.111 Aspecto clínico de "cauda de Fauno" caracterizada pela presença de um tufo de pelos terminais na região lombossacra e cuja presença deve levantar suspeita de disrafismo espinhal.

Figura 49.112 Aspecto clínico de hirsutismo demonstrando mulher com aumento da espessura de pelos em regiões andrógeno-dependentes.

ALOPÉCIA ANDROGENÉTICA



- Tratamento

- Documentação fotográfica.
- Tratamento hiperandrogenismo.
- Tratar de acordo com a causado hiperandrogenismo. (Hiperplasia de adrenal, tumor de ovário, SOP, endocrinopatia central ou drogas)

ALOPÉCIA ANDROGENÉTICA



- **Tratamento**

-Finasterida 1-5mg/dia

-Espironolactona 50-200mgMID.

- ACO com ação antiandrogênica (ciproterona, drosperidiona e gestodeno).

BIBLIOGRAFIA

1. Belda Junior W, Di Chiacchio N, Criado PR. Tratado de Dermatologia. São Paulo Atheneu; 2010.

Obrigado

Dúvidas?

Luiz Alberto Bomjardim Pôrto

Luizalbertobp@yahoo.com.br